

# KİSTHİDATİK ve CERRAHI TEDAVİSİ

Dr.Serdar Onat


## Parazit ve siklusu

- **Ekinokokus sestod sınıfının cyclopylldea takımının Taenidea familyasına ait bir parazit olup bugün için kabul edilen 4 alt cinsi bulunmaktadır. Bunlar**
  - **E. Granulosos,**
  - **E. Multilocularis,**
  - **E. Vogeli, ve**
  - **E. Oligarthus'dur**

- **İnsanda ilk 2 tipin patojen formları bulunmakta olup en sık granulosus hastalık yapmaktadır.**
- **Çok nadir bir form olan multilokülaris oldukça agresif seyirlidir.**

- Echinococcus, parazitin olgun halidir.
- 2.8 mm uzunluğunda olup skoleks ve üç halkadan oluşmuştur.

Çengel ve çekmeler




Baş

Boyun

İmmatür segment

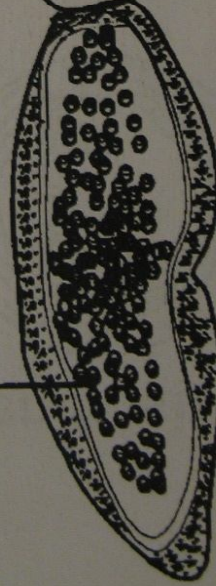
Seksüel organlar



Matür segment

Gebe segment

Yumurtalar



Şekil 1 - E. granulosus'un erişkin formu

25/09/2007

- **Skoleks olarak adlandırılan baş kısmı 0,5 mm çapındadır.**
- **Skolekste 4 adet emici ve üst kesimde taç gibi bir yapı olan ve kitinden çengeller içeren rostellum vardır.**
- **Bu çengeller yardımı ile esas konakçı olan köpek kurt, çakal ve tilki gibi hayvanların barsak mukozasına tutunur.**

- Skoleksden sonra gelen birinci segment olgunlaşmamış olup, iyi tanımlanmamıştır.
- İkinci segment seksüel organları ve son segment ise sayıları 400-800 arasında değişen yumurtaları içerir.
- Bu son halka matürasyonunu tamamlayınca serbest kalır ve yumurtalar enfekte hayvanın dışkısı ile dış ortama atılır.

- **Bu segment atıldıktan sonra ön taraf tekrar hamile hale gelmekte ve böylece süreç devam etmektedir.**
- **Parazit köpek barsağında 40 günde erişkin forma gelir ve aylarca yaşayabilir.**



- Fiziksel ve kimyasal etkenlere çok dirençli olan bu yumurtalar **kötü koşullarda bile haftalarca yaşayabilirler.**
- Yaşam süresi suda 7 gün,
- Toprakta 10 ay, Oc de 4 ay kadardır.
- Köpek barsağında 5 ay yaşarlar.

- Parazit yumurtaları **larva** formundan geçmeden erişkin forma gelemmezler.
- **Larva formu sadece ara konakçıda oluşmaktadır.**
- Bu ara konakçı genellikle koyun, keçi, domuz, inek ve at gibi hayvanlardır.
- **İnsan da ara konakçısıdır**

- Yumurtalar genellikle **oral**, nadiren de solunum yolu ile alınırlar.
- Ara konakçının üst gastrointestinal sistemine giren yumurtanın kitinden yapılmış kabuğu, safrada bol miktarda bulunan ve özellikle glisin ile konjuge olan deoksikolik asitle erir ve onkosfer veya heksekant embryo olarak adlandırılan embryolar duodenum veya proksimal jejunum mukozasından geçerek mezenterik venüller yolu ile portal sisteme ulaşır.
- Bu embryo (25  $\mu\text{m}$ ) karaciğerin sinüzoid kapillerlerinde (30  $\mu\text{m}$ ) tutulabilir veya bu süzgeçten geçerse akciğerde kalırlar.

- **Nadiren akciğerdeki prekapiller anastomozlar yoluyla akciğer bariyerini geçerler.**
- **Akciğere giden diğer bir yol bağırsak lenfatikleri ve sisterna şili yoluyladır. Yine direkt vena kava yoluyla akciğere gidiş veya karaciğer ve Retzius sistemindeki veno-venöz anastomozlar yolu ile sistemik dolaşıma geçerler.**
- **Bazı embryolar ise hepatik venöz sisteme geçerler ve sağ kalp yolu ile pulmoner sisteme giderek yerleşirler.**

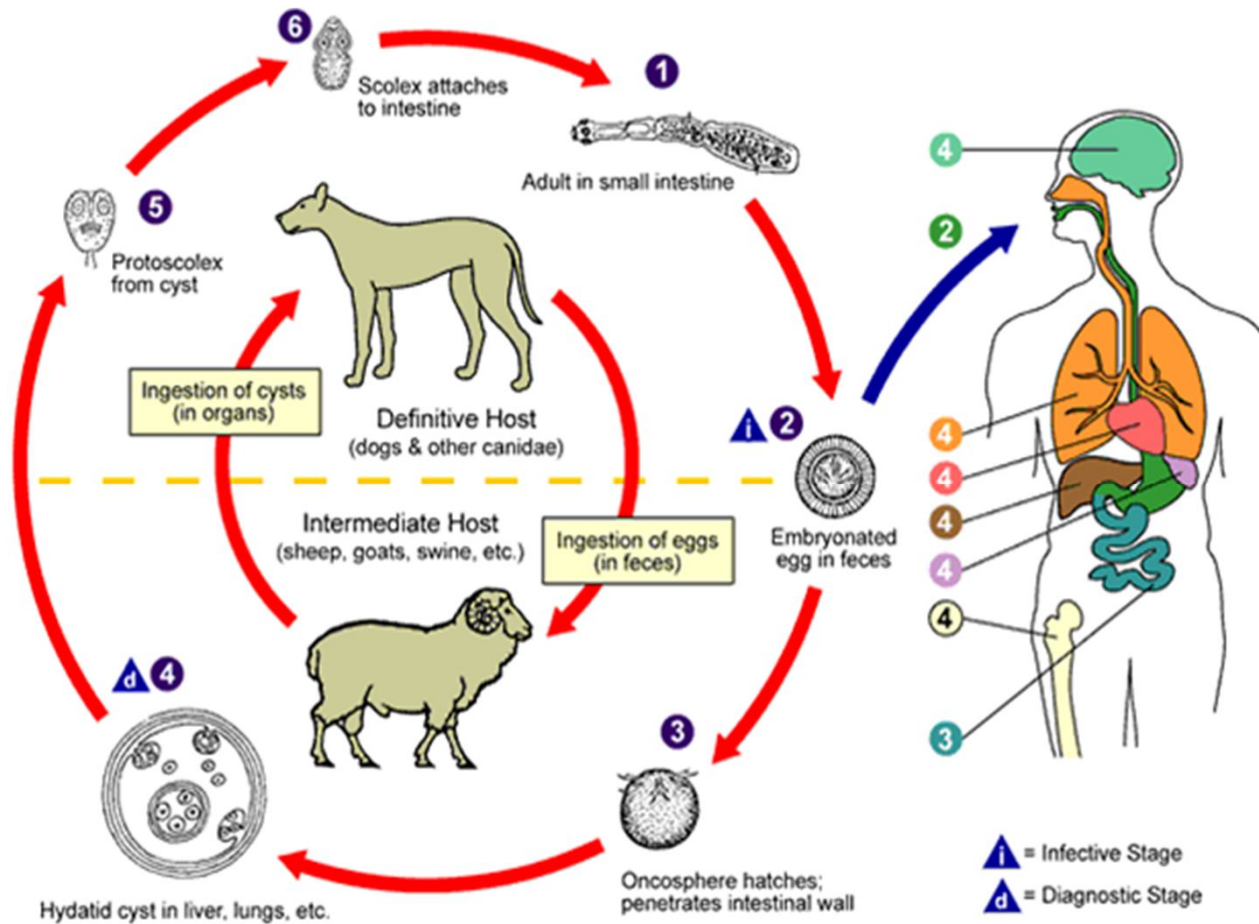
# Akciğere gidiş yolları

- **1. Karaciğer süzgecinden geçenler,**
- **2. Alternatif yollar**
- **A-İnce barsak lenfatikleri yoluyla**
- **B-orta ve alt hemoroidal venler ve hipogastrik venler, vena iliaca interna yoluyla inferior vena kavaya**
- **C-solunum yoluyla**
- **D-akciğer dışı kistlerin rüptürü sonucu venöz sisteme giren skoleksler ile sekonder akciğer kistleri oluşabilir,**
- **E-karaciğerden transdiyafragmatik yolla**

- Embriyo akciğerlerde tutunamazsa , sistemik dolaşım ile kemik, böbrek , beyin, gibi değişik organlara yayılabilir ve ekstrapulmoner ekstrahepatik kisthidatiğe neden olur.
- Ara konakta bir organa tutunan embriyo, fagositoz ile yok edilir, ancak bir kısmı larva haline gelir.

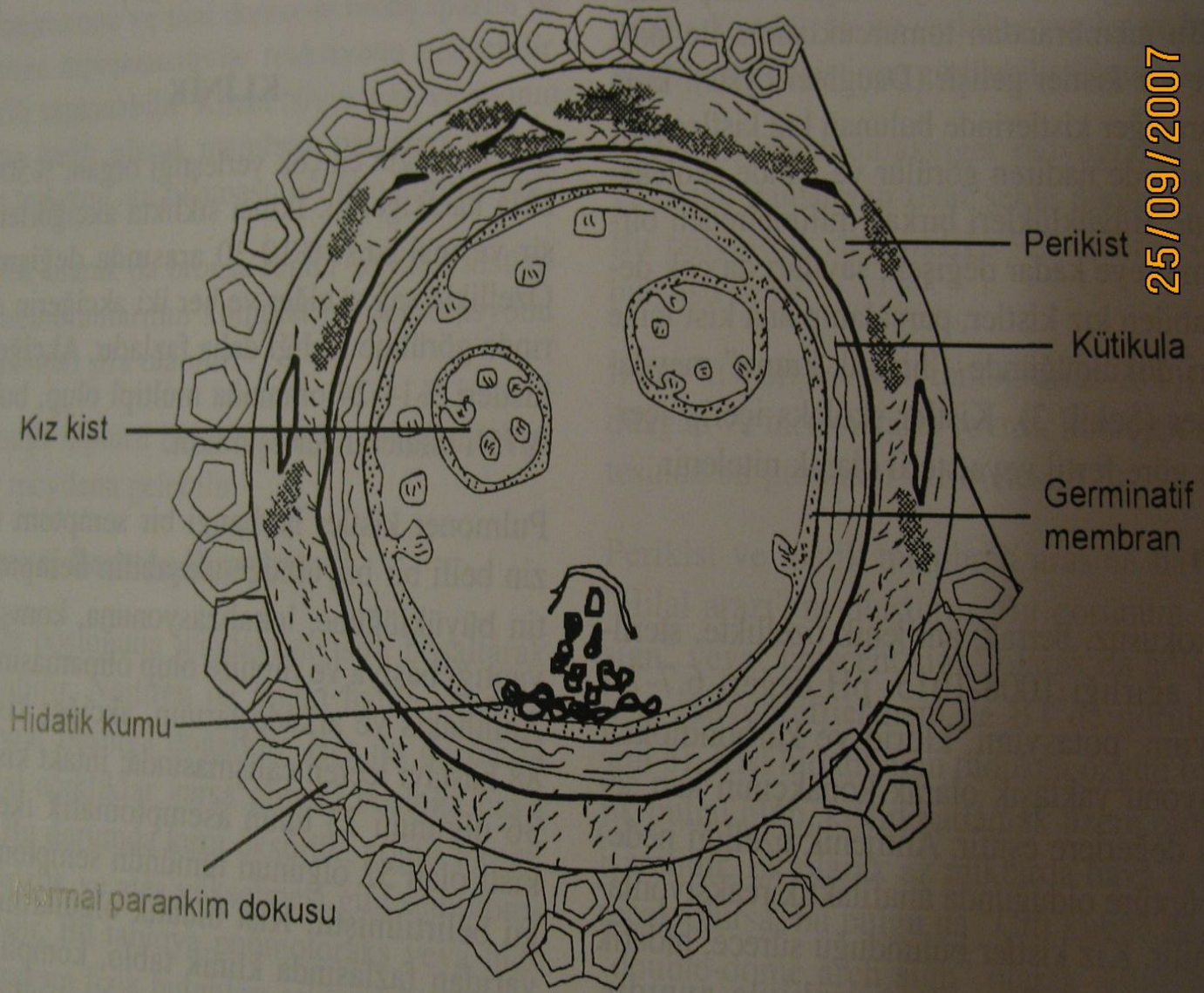
- **Larvalar burada aseksüel olarak çoğalır ve binlerce skoleks haline gelerek kist içinde depolanırlar.**
- **Herhangi bir yolla depo görevi gören bu kistten çıkıp kesin konakçı olan köpeğin barsağına ulaşan bu skoleksler, burada strobilar formda gelişerek erişkin paraziti oluştururlar.**
- **Böylece yaşam döngüsü tamamlanmış olur. Otçul hayvanlar ve insan safrasında bol miktarda bulunan ve özellikle glisin ile konjuge olan deoksikolik asit, yenilen yumurtanın kitin katmanının erimesine neden olarak embriyoyu serbestleştirir.**

# E. Granulosusun Yaşam Döngüsü





ile yok edilir, ancak bir kısmı larva haline geçer. maktadır.

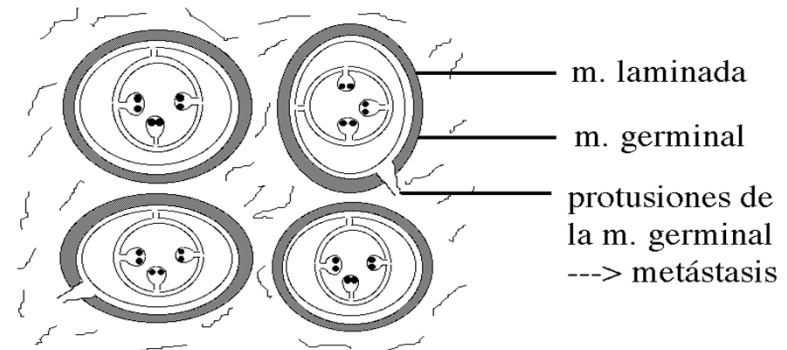
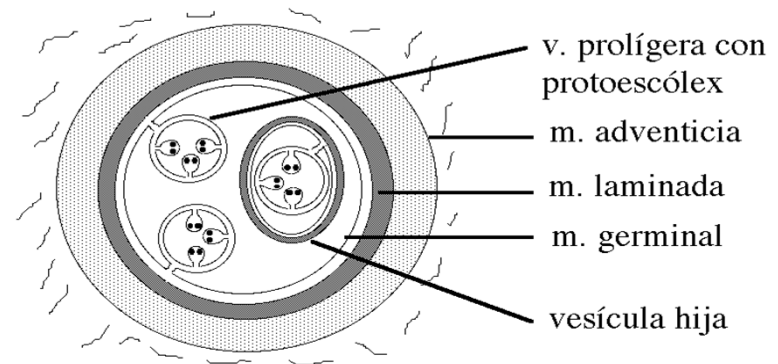


Şekil 3 - Kist hidatik yapısı

# Kist Yapısı

- Duvarı 3 tabakadan oluşur.
- **Perikist**:Konakçı tarafından oluşturulur, dış tabakadır.
- **Kutikula**:1-3 mm kalınlığındadır.Beyaz renkli jelatinöz , polisakkaritlerden zengin,asellüler ve selektif geçirgendir.
- Zedelenmesi kist rüptürüyle sonuçlanır.

- Perikist(konağın oluşturduğu reaksiyon fibröz doku)
- Kutikuler membran
- Germinatif membran bu tabakadan kız veziküller ve protoskoleksler= oluşur üreme yeteneğine sahipler(endokist)
- İçini dolduran sıvı kaya suyu antijeniktir



# Perikist

- En dış tabaka
- Fibröz yapıda
- Cerrahi olarak ayrılması imkansızdır
- Kisti korur ve kapiller ağı ile beslenmesini sağlar
- 1-2 mm

# Kutikuler membran

- **Beyaz renkte**
- **1-2 mm kalınlığında**
- **Kolay parçalanabilir**
- **Perikist ile sürekli temas halindedir**

# Germinatif membran

- En iç tabakadır. Çok ince olup tek hücre kalınlığındadır
- Üreme yeteneğine sahiptir. Bu membrandan tomurcuklanma ile skoleksler ve kız kistler oluşur.
- Skoleksler üretildikçe daha fazla sıvı salgılanır ve kist büyür

- **Bazen kistin içerisinde kız vezikül olarak adlandırılan, aktif skolekslerle kaya suyu içeren germinatif membrandan yapılmış küresel yapılar bulunur.**
- **Kız veziküller esas olarak karaciğer kistlerinde bulunmakta olup pulmoner kistlerde nadiren görülürler.**

# Kist Sıvısı

- Kist kavitesini **kaya suyu** olarak da adlandırılan hidatik sıvı doldurur.
- Berrak, renksiz ve kokusuzdur.
- Hidatik sıvı, kistin endojen salgı ürünüdür.
- Kaya suyu 1008-1015 dansitede, hafif alkali ( pH değeri 6,7-7,2 dir) ve **elektrolit değerleri konakçı serumu ile eşdeğer yapıdadır.**
- Bazı aminoasit, lipit ve proteinleri içerir. Spesifik antijen özelliğine sahiptir.



- **Kistin giderek büyümesi aslında içerisindeki sıvının zamanla artması sonucu oluşur.**
- **Kistin büyümesi çok yavaş ancak sürekli dir. Hızlı büyüme durumunda çevre dokulara fazla baskı oluşur.**
- **Bu durum istenmeyen oranda destrüksiyona yol açarak kistin besin maddeleri ve oksijeni çevreden almasını zorlaştırır.**
- **Kistin içindeki basınç 300 mmH<sub>2</sub>O kadardır**

- **E. Granulosusa ait esas olarak iki adet lipoprotein yapısında antijen saptanmıştır. Antijen A (antijen 5), germinal membranda ve protoskolekslerin zar altındaki hücrelerinde bulunur. Kist sıvısına da geçmektedir.**
- **Antijen B, yoğun olarak protoskolekslerin zarında lokalize olmuştur. B lenfositlerinin aktivasyonu ile IgG, IgM ve IgE yapısında antikorlar oluşur.**
- **Kist hidatik hastalığında saptanan major spesifik antikorlar IgG sınıfındadır**

# Tanı

- **Klinik**
- **Akciğer grafisi**
- **Toraks BT**
- **Batın USG**
- **Seroloji**
- **Diğer organ incelemeleri**

# Ayırıcı tanı

- Akciğer absesi
- Akciğer tüberkülozu
- Bronşektazi
- Akciğer kanseri
- Pnömoni
- Plevral efüzyon,ampiyem
- Mezotelyoma
- Pnömotoraks
- Bronş kistleri
- Perikard kistleri
- Benign neoplazmlar
- Mantar infeksiyonları
- Diyafragma hernisi

# Klinik

- Kist hidatiğin en sık yerleştiği organ, **%50-60 sıklıkla karaciğerdir. İkinci sıklıkla akciğerlerde yerleşir** ve insidansı **%10-30** arasında değişmektedir.
- Özellikle sağ akciğer ve her iki akciğerin alt loblarında görülme sıklığı daha fazladır.
- Akciğer hidatik kistleri **%14-24** oranında multipl olup, bunlarında **%75** i bilateral yerleşimlidir.

- Her yaş grubunda görülebilir.
- Cinsiyet ayrımı yoktur.
- Saç, diş ve tırnak yatağı dışında vücudun herhangi bir yerinde gelişebilir.
- Kırsal kesimde ve hayvancılıkla uğraşanlarda daha sık görülür.

- Pulmoner kistler herhangi bir semptom vermeksizin belli bir büyüklüğe ulaşabilir. Semptomlar kistin büyüklüğüne, lokalizasyonuna, komşu yapılara yaptıkları basıya ve rüptüre olup olmamasına bağlıdır.
- Yakınmalar genellikle kuru öksürük, hemoptizi, künt göğüs ağrısı veya göğüste bası hissidir. **Masif hemopizi santral yerleşimli kistlerde nadiren görülür**

- **Klinikte 10 cm den daha büyük kistler genellikle dev hidatik kist olarak adlandırılmaktadır.**
- **Kistin büyümesinde, doku direnci önemli faktörlerden biridir.**
- **Çocuklarda akciğer dokusunun elastikiyeti daha fazla olduğundan dev hidatik kistler daha sık görülür**



- **Kistin bronşa rüptürü: spontan olarak ya da travma ile rüptüre olabilir.**
- **Hidatik kistin bronşa açılması, şiddetli öksürük ve kist sıvısını da içeren ekspektorasyonuna, üzüm kabuğu olarak adlandırılan parazitik membran çıkarılmasına ya da kanlı balgama neden olabilir.**
- **Vücutta yaygın kızarıklık, yüksek ateş, akciğer konjesyonu ve ileri derecede bronş spazmı ile karakterize hiper sensitivite reaksiyonu gelişebilir.**
- **Eozinofili saptanabilir.**

- **Kistin büyüklüğü ve sıvının miktarına bağlı olarak membran parçaları ve kist sıvısının trakeayı ani tıkaması ile ölüm görülebilir.**
- **Çok seyrek olarak da bronşa rüptür sonrası, kist sıvısı ve membranlarının komplet ekspektorasyonu sonucu spontan şifa olabilir. Kistin bronşa rüptürü ile sekonder bronkojenik kist hidatikler meydana gelebilir.**

# Kistin plevral boşluđa rüptürü:

- Nadiren de intakt halde spontan olarak plevral boşluđa dođabilir. Her iki durumda da bronşiyal açıklıklar varsa plevral boşluđa hava girecektir.
- Bu durumda kuru öksürük, göđüs ağrısı, dispne, halsizlik ve ateş yükselmesi gibi semptomlar görülebilir.
- Bu tabloya pnömotoraks veya hidropnömotoraksın fizik bulguları eşlik edebilir.
- Başlangıçta kistten şüphelenilmese de **KTD sonrası devam eden hava kaçađı ile birlikte akciđerin ekspansiyon olamaması ve radyolojik olarak parankime ait kaviter bir lezyonun görülmesi tanıyı akla getirir**

- **Drenaj sıvısında membran parçalarının veya skolekslerin saptanması patognomoniktir. Bazen de tanı ilk kez eksploratris torakotomi sırasında konur. Tedavinin gecikmesi ampiyeme neden olur.**
- **Plevral diseminasyon sonrası olşan plevra hidatidozis nadiren görülür ve bazen de alerjik reaksiyon ile tekrarlayan plöreziye neden olabilir**

## Görüntüleme Yöntemleri:

- **Salim kist direkt grafide yuvarlak veya oval, net bir konturla akciğer parankiminden ayrılan homojen opasite şeklinde görülür. Lezyon lobülasyon gösterebilir.**
- **Kist büyük ise vasküler yapılar ve bronşlarda bası ile yer değiştirme görülebilir. Derin inspiryumda yuvarlak kistin oval hale gelmesine **Escudera-Nenerow** bulgusu denir.**

- Perikist ile kistik membran arasına hava girmesine **Hilal arazi** denir. Buna **menisküs işareti veya crescent işareti** de denir. Bu bulgu kistin patlamak üzere olduğunun işaretidir.
- Ek olarak az miktarda hava kist içine girecek olursa buna da **çift kubbe belirtisi** veya **double-dome arch sign** denir

- Parazit membranı tam rüptüre olur ve kist sıvısının bir miktarı ekspektore edilirse, membran kollabe olup sıvı üzerine düşer. Hava sıvı seviyesi ile birlikte, sıvı üzerinde yüzen kollabe membran bölümleri oldukça karakteristik bir bulgu olan **water lily sign, camalote sign veya nilüfer çiçeği** belirtisini oluşturur.

# Toraks CT

- Konvansiyonel akciğer radyogramları ile ayırıcı tanının yapılamadığı (abse, malignite, tüberküloz vb); posterior ve anterior kostofrenik sinüs gibi görüntülemenin güç olduğu yerleşimlerde; multipl lezyonlarda kistlerin sayısı, lokalizasyonunun saptanması ve metastatik lezyonlardan ayırt edilmesinde; opere olmuş kist hidatikli hastaların takibi sırasında nüks kuşkusu ve komplikasyonların ( hemoptizi, abse ve bronşektazi gibi) aydınlatılmasında **BT nin** önemli bir yeri vardır



- **Akciğer kist hidatikli bir hastada mutlaka karaciğerde araştırılmalıdır.**
- **Toraks BT üst batını da içermeli ve batın ultrasonografisi yapılmalıdır.**  
**Supdiyafragmatik karaciğer kistleri, plevral boşluğa rüptüre olduğunda, özellikle BT kesitlerinde serbest kist sıvısı içinde yüzen kız kistlerin görülmesi karakteristiktir.**

# TANI

- Endemik bölgelerde intakt kistin radyolojik tanısı kolaydır. Hidatik kist düşünüldüğü andan itibaren iğne aspirasyonu kontrendikedir.
- Rüptüre kiste kaya suyu veya membran parçalarının ekspektorasyon öyküsü, balgam muayenesinde skolekslerin görülmesi patognomoniktir.

- **Casoni cilt testi ve Weinberg kompleman fiksasyon testleri artık kullanılmamaktadır.**
- **İndirekt hemaglutinasyon, indirekt immünofloresan ve immünoelektroforez (İEP), antijen-5 ile yapılan ko-elektroforez testleri ile yapılan çalışmada bu yöntemlerin karaciğerdeki tanı oranı %80-94 iken akciğer kistlerinde %65 olarak bildirilmiştir ( Biava 2001).**
- **Zarzosa (1999) cerrahi olarak akciğer hidatik kist tanısı almış hastalarda tanı, ve takiplerinde lateks aglutinasyon, IEP ve spesifik IgE, IgM, IgG düzeylerini saptayan ELISA testi değerlendirilmiş, spesifik IgG ELISA seviyesi en yüksek bulunmuştur (%83,5).**

# TEDAVİ

- **Akciğer hidatik kistinin tedavisi CERRAHİDİR.** Medikal tedavi ile parazitin ölmesi sağlansa da, atılamayan parazit membranı ve sebat eden kavite tekrarlayan enfeksiyonlara neden olur.
- Cerrahi planlanırken dikkate alınması gereken önemli hususlar vardır: bunlar, cerrahinin zamanlaması, olguya göre değişen yaklaşım şekli ve uygun cerrahi tekniğin seçimidir.
- **Değişmeyen temel prensip ise akciğer parankiminin mümkün olduğunca korunmasıdır.**

- **Kistin bronşiyal ağaca rüptüründe erken dönemde ameliyat doğru değildir.**
- **Bazen alerjik reaksiyonlar ciddi olabilir. Hastada akut dönemde gelişen lokal doku reaksiyonu ( parankim infiltrasyonu, konsolidasyon) gerileyene kadar konservatif tedaviye devam edilmelidir.**
- **Genellikle 10-15 gün olan bu bekleme sürecinde çevre parankimin iyileşmesi ile birlikte kistik kavite küçülür.**

- **Plevraya rüptüre kist hidatiklerde, hızla ampiyem gelişeceğinden olgu en kısa zamanda ameliyata alınmalıdır.**
- **Olgunun klinik tablosuna göre ameliyat öncesi tüp torakostomi ve kapalı sualtı drenajı uygulanabilir.**
- **Dev hidatik kistler saptandığı anda geciktirilmeden opere edilmelidir.**

# Multipl hidatik kistler

- **Tek akciğerdeki multipl kistlerin tedavisi torakotomi ile kolaylıkla yapılır.**
- **Bilateral akciğer hidatik kistinde, genellikle ayrı seanslarda bilateral torakotomi tercih edilir.**
- **İki torakotomi arasındaki süre 4-6 hafta olmalıdır. Bilateral salim kistleri bulunan olgularda, kist çapı daha büyük olan ve/veya daha çok sayıda kisti bulunan hemitoraksa öncelik verilir**

- Bir tarafta 4-5 cm den daha büyük salim kist ve diđer tarafta rüptüre kist bulunuyorsa **ilk ameliyat**, rüptüre olursa yayılım riski göstereceğinden **salim tarafa** yapılmalıdır.
- Santral yerleşimli kistler, periferik olanlara göre önceliklidir.



- **Aynı seansta birbiri ardı sıra sağ ve sol torakotomi uygulanabilir.**
- **Bilateral lezyonlarda, median sternotomi ile her iki hemitoraksa müdahalenin avantajları vardır.**
- **Sağ akciğer ve KC kistlerine de tek seansta yaklaşım yapılmaktadır.**

# Cerrahi Teknik

- Genel anestezinin, çift lümenli endobronşiyal tüp kullanılarak verilmesi en idealidir.
- Torakotomi insizyonu, kist veya kistlerin yerleşim yerine uygun olarak 5,6 veya 7. interkostal aralıktan yapılır.
- Kist içeriğinin torakotomi alanına ve çevre dokulara bulaşmasını önlemek için etraf doku hipertonic NaCl solüsyonu emdirilmiş kompresler ile korunur.
- Dokular için en az zararlı olan hipertonic NaCl solüsyonu günümüzde en çok tercih edilen ajandır.

- **Kisthidatiđn cerrahi tedavisi, maksimum parankim dokusu korunarak, sađlam kistin veya kistik membranların organizmadan uzaklařtırılması, bronř ađıklıklarının kapatılması ve rezidüel kaviteye yaklařım ařamalarını iđerir.**

- **Kistin çıkarılmasında uygulanacak cerrahi girişim, kistin intakt veya rüptüre olmasına göre değişir. İntakt kistlerde esas olarak iki yöntem kullanılır;**
- **Enükleasyon**
- **İğne aspirasyonu ve kistotomi ile kistin çıkarılması**
- **Bu iki yöntemin avantaj ve dezavantajları vardır.**

# Enükleasyon:

- **Basitçe kistin bütünlüğünün bozulmadan doğurtulmasıdır. Bu yöntemde kistin boyutu önemlidir. Küçük ve orta büyüklükteki (<10cm), periferik yerleşimli kistlerde tercih edilir.**

## Kistotomi- Kapitonaj

- İğne aspirasyonu ile kistotomi ile kistin çıkarılması yönteminde, içindeki sıvı aspire edildikten sonra kist çıkartıldığından, enükleasyonda meydana gelebilecek kazara patlama riski yoktur. Ancak bunda da iğnenin girişi esnasında ve aspirasyon sürsince iğne çevresinden olabilecek sızıntılar nedeniyle bulaş riski vardır.

- **Hangi yöntem tercih edilirse edilsin, ikinci aşama bronş açıklıklarının kapatılmasıdır. Bunların iyi saptanması için perikistik kavite serum fizyolojik ile doldurulur. Akciğer şişirilip hava kaçakları kontrol edilerek, bronş açıklıkları non-absorbabl sütün materyali ile (absorbabl sütün materyali de tercih edilebilir) kapatılır.**



- Üçüncü aşamayı oluşturan **rezidüel kaviteye** yaklaşımda, farklı uygulamalar söz konusudur. bazı cerrahlar, dikişlerin damar ve bronşiyollerden geçerek parankim hasarına neden olabileceğinden kapitonaj önermemektedirler.
- Bronş açıklıklarının sütüre edilmesinin yeterli olduğu, kavitenin akciğerin ekspansiyon olması ile kapanacağı doğru olabilmekte birlikte, gözden kaçan bronş açıklıklarının komplikasyonlara neden olacağı da gerçektir.
- Bu nedenle yaygın görüş kapitonajın yapılması yönündedir.
- Ancak fissürde, diyafragmatik yüzde yerleşen ve açıklığı aşağı bakan perikistik kaviteye sahip kistlerde kapitonaj yapılmayabilir.



# Perikistektomi

- Perikistektomi, perikistin kist ile beraber çıkartıldığı bir yöntemdir
- Kanama ve hava kaçakları nedeniyle günümüzde terk edilen bir yöntemdir.

# Rezeksiyon

- Kistlerin çoğunluğu parankim feda etmeden kolaylıkla çıkartılabilir. Kistlerde olguya göre wedge rezeksiyon, segmentektomi veya lobektomi yapılabilir.
- **Bir lobun %50 den** fazlasını tutacak kadar büyük, parankim harabiyeti yapan; kronik abse formasyonu gösteren kistlerde; **bronşektazi** ya da **şiddetli kanama** gibi komplikasyonların bulunması durumunda lobektomi endikasyonu vardır.

# Mortalite ve morbidite

- Morbidite **%3,5-18** arasında deęişmektedir. Mortalite oranları **%0-2** arasındadır.
- **Takip**
- Akcięer grafileriyle yapılır. Kuşku duyulduğunda BT istenir. Ayrıca takiplerde serolojik yöntemlerden de yararlanılabilir..

## MEDİKAL TEDAVİ

**Komplike olmayan küçük kistlerde, çıkarılamayacak sayıda çok fazla sayıda kist bulunması halinde, cerrahi tedaviyi tolere edemeyecek hastalarda (kronik eşlik eden hastalıklar, genel durum bozukluğu, vs.) ve ve nükslerin önlenmesinde operatif tedaviyi tamamlayıcı olarak kullanılmaktadır. İnce duvarlı ve genç kistler medikal tedaviye daha iyi yanıt verirler. En sıklıkla kullanılan **albendazol** 10mg/kg/gün dozunda 28 gün süren ve 14 gün ara verilen 3 kür şeklinde uygulanmaktadır.**

# KORUNMA

- Endemik bölgelerde korunma en etkili tedavi yöntemidir.
- Bunun için de parazitin yaşam döngüsündeki zincir kırılmalıdır