

Bir Erkek Keçide Ürolithiazis Olgusu

Hasan İÇEN¹, Aynur ŞİMŞEK¹, Servet SEKİN¹, Ö.Yaşar ÇELİK², Fırat ÇAKMAK³, Turan YAMAN⁴

¹Dicle Üniversitesi Veteriner Fakültesi İç Hastalıkları AD., Diyarbakır- TÜRKİYE

²Siirt Üniversitesi Veteriner Fakültesi İç Hastalıkları AD., Siirt- TÜRKİYE

³Gıda, Tarım ve Hayvancılık Bakanlığı Kayapınar İlçe Müdürlüğü, Diyarbakır-TÜRKİYE

⁴Dicle Üniversitesi Veteriner Fakültesi Patoloji AD., Diyarbakır- TÜRKİYE

Özet

Çalışmanın materyalini 2-3 gündür idrar yapamama, sancı ve iştahsızlık şikayeti ile Dicle Üniversitesi Veteriner Fakültesi İç Hastalıkları Kliniği'ne getirilen 1,5-2 yaşlı bir erkek keçi oluşturdu. Hastanın klinik muayenesinde ayakta durmakta güçlük, abdominal gerginlik, anal bölge ile prepişyum çevresinde ödem, prepişyumun uç kısmında kuruluk ve küçük taşlar saptandı. Nabız frekansı 119/dk, solunum frekansı 32/dk ve vücut ısı 36.9 °C olarak tespit edilen hayvana, kan ve idrar örneklerinin laboratuvar analiz sonuçları ile otopsi bulgularına göre ürolithiazis tanısı konuldu.

Anahtar kelimeler: Ürolithiazis, keçi, hematoloji, biyokimya.

Urolithiasis In a Male Goat

Abstract

The material of the study were consist of 1.5.-2 elderly male goat with complaint of unable to urinate, abdominal pain and loss of appetite for 2-3 days which brought to Faculty of Veterinary Internal medicine Clinic of Dicle University. In the clinical examination of patient's difficulty in standing, abdominal tension, oedema around anal region and prepişyum, and dryness and small stones at the tip of prepişyum were seen. In clinical examination pulse frequency 119/min, respiratory frequency 32/min and body temperature 36.9 °C were determined. The diagnosis of urolithiasis were made according results of the blood and urine samples, laboratory analysis, ultrasound and autopsy finding.

Keywords: Urothiliasis, goat, hematologia, biochemistry.

Giriş

İdrarın yapısında bulunan çeşitli organik ve inorganik maddelerin bazı şartlar altında idrar yollarında çökmesi sonucu oluşan taş benzeri cisimlerin (ürolit) idrar yollarını tıkamasından kaynaklanan olguya ürolithiazis denir (1, 2). Sığır, koyun ve keçilerde yaygın olarak görülen ürolitler, her iki cinsiyette de oluşmasına karşılık üretral obstrüksiyonlar daha çok erkek hayvanlarda görülmektedir (3, 4, 5).

Etiyolojisi oldukça kompleks ve multifaktöriyel olan ürolithiazisin, oluşumunda rol alan bir çok predispoze faktör bilinmekle birlikte (5-7) taş oluşumu ve büyümesi ile ilgili mekanizma tam olarak bilinmemektedir (6).

Ürolit oluşumunda ve ürolithiazis tablosunun gelişmesinde çeşitli fizyolojik,

çevresel ve bakım-besleme şartları etkilidir. Rasyonda protein, sodyum bikarbonat, fosfor ve magnezyum fazlalığı ile kalsiyum ve potasyum azlığı ürolit oluşumuna neden olur. Bununla birlikte konsantre yemin fazla kaba yemin az olması, vitamin dengesizlikleri (A vitamini eksikliği, D vitamini fazlalığı), idrar yolu enfeksiyonları, hayvanların uzun süre susuz kalmaları veya su alımının kısıtlanması ile dehidrasyon ürolithiazisin önemli nedenlerindedir. Ayrıca idrar pH'sının değişmesi, alkali sular, mineralli artezyan suları, hayvanların okzalit, silikat ve östrojen zengin meralarda otlatılması, östrojenik etkili implantların uygulanması ile kastrasyon ürolithiazisin etiyolojisinde rol alan diğer

faktörlerdendir (1, 2, 4, 5, 8). Erkek ruminantlarda, üretranın uzun ve dar yapıda olması ile “S” şeklinde bir kıvrım yapması nedeniyle üretral obstrüksiyonlar daha sık görülmektedir (2, 9).

Ürolithiazisin klinik bulguları üretral tıkanmanın derecesine göre farklılık göstermektedir. Tenesmus, kuyruğu çekip bırakma, sancı, dış gıcırdatma, iştahsızlık, timpani, depresyon, üretral pulzasyon ve rektal prolapsus, stranguri, anüri, oliguri, disuri, hematuri, prepisyum kılları üzerinde mineral çöküntüleri, solunum havasının üremik kokması, taşipne, taşikardi, idrar kesesinin genişlemesi (4, 5, 6, 10, 11) ve terminal dönemde hipotermi (5) gibi klinik bulgular

Olgu Sunumu

Çalışmanın materyalini 2-3 gündür idrar yapamama, sancı ve iştahsızlık şikayeti ile Dicle Üniversitesi Veteriner Fakültesi İç Hastalıkları Kliniği'ne getirilen 1,5-2 yaşlı erkek bir keçi oluşturdu. Hastanın klinik muayenesinde; ayakta durmakta güçlük, abdominal gerginlik, anal bölge ile prepisyum çevresinde ödem (şekil 1) ve prepisyumun uç kısmında kuruluk ile küçük taşlar saptandı. Nabız frekansı 119/dk, solunum frekansı 32/dk ve vücut ısı 36.9 °C olarak belirlendi.

Yapılan ultrasonografik muayenede böbreklerde büyüme ve karın boşluğunda bol

görülebilir. Tam obstrüksiyonlarda üretral perforasyon veya idrar kesesinin rupturu gerçekleşir ki hayvanlar üremi sonucu ölürlere (10).

Hastalığın tanısı anamnez bilgileri, klinik ve laboratuvar bulguları, radyografi ile ultrasonografik bulgulara göre konur (6, 9, 10).

Literatürlerde (12, 13, 14) erkek keçilerde ürolithiazis olgusu bildirilmiş olmasına rağmen yapılan taramalarda Diyarbakır bölgesinde ve hatta Türkiye’de bununla ilgili yayına rastlanmamış olması nedeniyle, bu makalede ürolithiazisli bir erkek keçide görülen klinik, laboratuvar ve nekropsi bulgularının bildirilmesi amaçlanmıştır.

miktarda sıvı tespit edildi. Karın boşluğundaki sıvıdan dolayı idrar kesesi tam olarak izlenemedi (şekil 2). Karın boşluğuna yapılan punksiyonda sıvının idrar değil, transudat olduğu belirlendi.

Klinik muayeneden sonra vena jugularisten hematolojik ve biyokimyasal analizler için antikoagülanlı ve antikoagülanlı tüplere kan örnekleri alındı. Antikoagülanlı tüplere alınan kandan Hemavet marka kan sayım cihazı ile eritrosit (RBC), lökosit (WBC), hematokrit (PCV), ve hemoglobin (Hb) düzeyleri ölçüldü.

Antikoagülanlı tüplere alınan kan örneği oda ısısında pıhtılaştıktan sonra serumu çıkarılarak Olympus AU 2700 marka otoanalizör ile Alkalen Fosfataz (ALP), Aspartat Aminotransferaz (AST), Alanin Aminotransferaz (ALT), Gama Glutamiltransferaz (GGT), Laktat Dehidrogenaz (LDH) Total Protein (TP), Albumin, Globulin, Kreatinin, Kan Üre Nitrojen (BUN), Kalsiyum, Magnezyum, Fosfor, Glikoz, Sodyum (Na), Potasyum (K) ve Klor (Cl) seviyeleri ölçüldü. Hematolojik ve biyokimyasal analiz sonuçları tablo 1 ve 2’de verildi.

Tablo -1: Hematolojik bulgular

Parametre	Sonuç
Eritrosit ($\times 10^6/\mu\text{l}$)	5.7
Hematokrit (%)	34
Hemoglobin (g/dl)	11.3
Lökosit ($\times 10^3/\mu\text{l}$)	18.1

Tablo- 2: Serum biyokimyasal analiz bulguları

Parametre	Sonuç	Referans değerler (10)	Birim
ALP (IU/L)	192	61.3-283.3	U/L
AST (IU/L)	675	66-230	U/L
ALT (IU/L)	181	15.3-52.3	U/L
GGT (IU/L)	86	20-50	U/L
LDH (IU/L)	2703	78.5-265.3	U/L
TP (g/dl)	6.8	6.1-7.4	g/dL
Albumin (g/dl)	3.0	2.3-3.6	g/dL
Globulin (g/dl)	3.8	2.7-4.4	g/dL
Kreatinin (mg/dl)	7.55	0.7-1.5	mg/dL
BUN (mg/dl)	198.13	12.6-25.8	mg/dL
Kalsiyum (mg/dl)	7.6	9-11.6	mg/dL
Magnezyum (mg/dl)	4.9	2.1-2.9	mg/dL
Fosfor (mg/dl)	16.96	3.7-9.7	mg/dL
Glukoz (mg/dl)	79	48.2-76	mg/dL
Na (mmol/L)	130	136.5-151.5	mEq/L
K (mmol/L)	6.25	3.8-5.7	mEq/L
Cl (mmol/L)	77	100.3-111.5	mEq/L

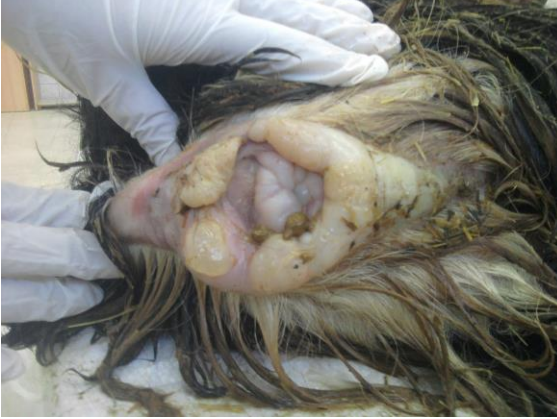Hastadan aynı zamanda ultrasonografi eşliğinde sistosentez ile idrar örneği de alınıp kimyasal ve mikroskopik analizleri yapıldı. İdrar kimyasal analiz sonucu tablo 3’de verildi. Mikroskopik muayenede ise eritrosit, lökosit ve kristaller saptandı.

Klinik muayene ve laboratuvar sonuçlarına göre prognoz elverişsiz kabul edilince hasta sahibinin isteği üzerine otopsi yapıldı.

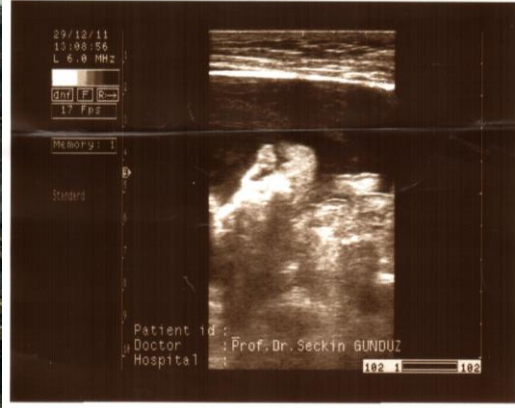
Tablo -3:İdrar kimyasal analiz bulguları

Parametre	Sonuç
Bilirubin	Negatif
Ürobilinojen	2 umol/L
Keton	Negatif
Askorbik asit	Negatif
Glikoz	Negatif
Protein	0.3 g/L (30 mg/dl)
Nitrit	Negatif
Kan	10 eritrosit/ μ l
Lökosit	25 lökosit/ μ l
Dansite	1.005
Ph	8

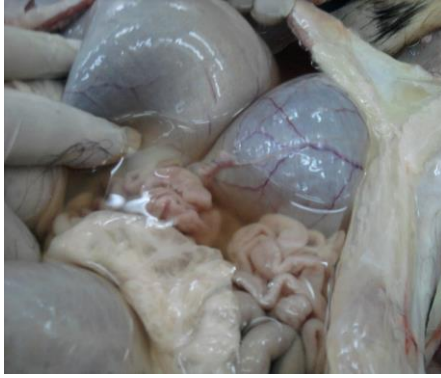Nekropside öncelikle karın bölgesinde belirgin olmak üzere yoğun subkutan ödem gözlemlendi. Karın boşluğu açıldığı zaman yaklaşık 1,5 litre berrak bir sıvı tespit edildi (şekil 3).



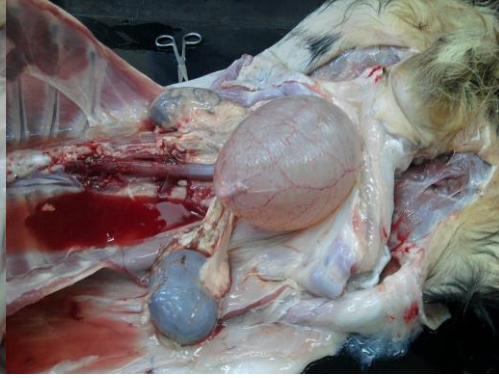Şekil 1. Anal bölgede ödem



Şekil 2. Abdomenin ultrasonografik görüntüsü

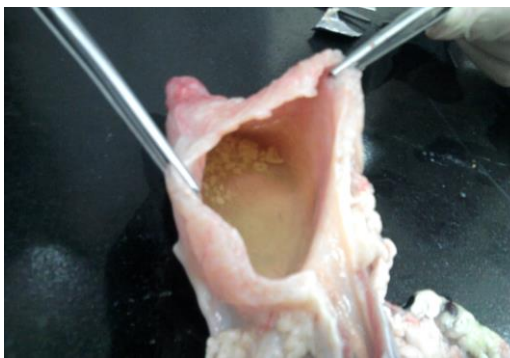

Şekil 3. Karın boşluğunda sıvı birikimi

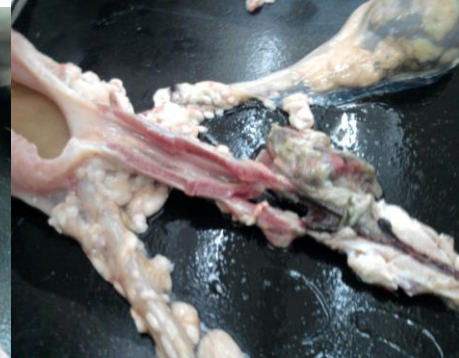

Şekil 4. Dolgun idrar kesesi

İdrar kesesinin aşırı dolgun, duvarının ince ve şeffaf görünümde ve damarlarının aşırı konjesyone olduğu gözlemlendi (şekil 4). Daha sonra idrar kesesi açıldı ve içerisinde irili ufaklı çok sayıda beyaz kireç benzeri yabancı cisimlerle karşılaşıldı (şekil 5). Prostat bezine kadar sadece dilatasyon şekillenen bir üretra var iken, prostat bezinin bulunduğu kısımdan itibaren üretra mukozası yer yer hiperemik ve ödemliydi (şekil 6).



Şekil 5. İdrar kesesindeki taşlar



Şekil 6. Prostatın önünde ürolite bağlı yangı

Prostat bezinin hemen önünde üretral geçişin bir ürolit tarafından tamamen tıklandığı görüldü. Tıkanmanın olduğu kısımda hemorajik alanlar tespit edildi. Prostat bezinde orta derecede büyüme, yangı ve hiperemik bir görünüm saptandı. Tıkanmanın olduğu noktadan sonraki kısımlar normal görünümde

tespit edildi. Böbreklerin ise normalden büyük ve kapsulasının kolay soyulduğu, pelvis renalisin genişlediği ve sıvı ile dolu olduğu görüldü. Histopatolojik olarak bakıldığında ise böbrekte yaygın intersitisyel ödem, distal ve toplayıcı tubulusların lümeninde genişleme, epitel hücrelerinde yassılaşma, bazı epitel hücrelerinde dejenerasyon ve nekroz şekillendiği tespit edildi.

Tartışma ve Sonuç

Ülkemizde entansif yetiştiriciliğin yaygınlaşması ile birlikte konsantre yeme dayalı beslenme ürolithiazis oluşumunu arttırmaktadır.

Kış mevsiminde yeterince su alınmaması ve A vitamini noksanlığı (5), yaz mevsiminde ise güneş ışınları ile D vitamini fazlalığı (15) nedeniyle özellikle bu mevsimlerde ürolithiazis olgularında artış olduğu bildirilmektedir. Erkek hayvanlarda üretranın anatomik yapısı nedeniyle üretral obstrüksiyon olgularının dişilere göre daha fazla görüldüğü belirtilmektedir (6). Bu olguda mevsimin kış ve hastanın erkek olması bu bilgileri destekler niteliktedir.

Ürolithiazisli hayvanlarda, sancı, iştahsızlık, timpani, anüri, prepiyum kılları üzerinde mineral çöküntüleri, taşipne, taşikardi, idrar kesesinin genişlemesi (4, 5, 6, 10, 11) ve terminal dönemde hipotermi (5) gibi klinik bulguların görüldüğü belirtilmektedir. Bu olguda saptanan klinik bulgular literatür (4, 5, 6, 10, 11) verileri ile uyumludur.

Dehidrasyon ve hemokonsantrasyon şekillenen ürolithiazisli hayvanlarda Hb, PCV ve WBC sayısının arttığı bildirilmekle birlikte (16), kemikliliğinin toksik depresyonu ve böbreklerden eritropoetin sekresyonunun azalması nedeniyle hematolojik değerlerde düşme olabileceği ifade edilmektedir (17). Mevcut olguda PCV ve Hb miktarı normal sınırlarda iken RBC sayısının azaldığı, WBC sayısının ise arttığı saptandı. WBC sayısındaki artışın obstrüksiyon sonucu oluşan stres ve enfeksiyondan kaynaklandığı düşünülmektedir.

Ürolithiazis olgularında serum kreatinin, potasyum (6, 18, 19), magnezyum (12), BUN (16, 18-20), fosfor (16, 18, 21), AST, ALT, LDH (18) seviyelerinde artış, kalsiyum (18), sodyum (4) ve klor (4, 18, 19) seviyelerinde ise azalma olduğu bildirilmektedir. Sunulan olguda AST, ALT, LDH, kreatinin, BUN, potasyum, magnezyum ve fosfor seviyelerinin yüksek, kalsiyum ve klor seviyelerinin ise düşük olduğu kaydedildi. BUN ve kreatinin konsantrasyonunun yüksek olması glomerular filtrasyonun azaldığını ve nefronlarda hasar olduğunu göstermektedir (20). Hiperkaleminin böbrekler yolu ile potasyum sekresyonunun azalmasından (20), hipermagnezeminin magnezyum metabolizmasındaki değişiklikten (22), hiperfosfateminin ise idrarın atılmamasına

bağlı olarak şekillenen doku hipoksisi sonucunda enerji elde etmek için fosfat bileşiklerinin parçalanmasından (6), hipokalseminin anoreksiden (22), hiponatremi ve hipokloreminin sodyum ve klorun kandan abdomene diffuzyonundan (4) kaynaklandığı bildirilmektedir.

İdrarda protein ile birlikte lökosit ve eritrosit bulunması genellikle üriner sistemdeki yangıdan kaynaklanmaktadır (20). Bu olguda idrarda protein, eritrosit, lökosit ve kristallerin saptanması yangıyı göstermektedir.

Sonuç olarak; abdominal gerginlik, anal bölge ile prepiyum çevresinde ödem ve prepiyumun uç kısmında kuruluk ile küçük taşlar saptanan anürili erkek keçilerin ürolithiazis yönünden değerlendirilmesinin yararlı olacağı kanaatine varıldı.

Kaynaklar

1. Aytuğ CN, Alaçam E, Özkoç Ü, Yalçın BC, Gökçen H, Türker H (1990). Koyun-Keçi Hastalıkları ve Yetiştiriciliği. Tegnografik Matbaası, İstanbul.
2. Aytuğ CN, Alaçam E, Görgül S, Tuncer ŞD, Gökçen H, Yılmaz K (1991). Sığır Hastalıkları, 2. Baskı, Tümvet Ltd. Şti, Tegnografik Matbaası, İstanbul.
3. Connell R, Whiting F, Forman SA (1959). Silica urolithiasis in beef cattle I. Observation on its occurrence. Canadian Journal of Comparative Medicine. 23(2):41-46
4. Larson BL (1996). Identifying, treating, and preventing bovine urolithiasis. Vet Med. 91, 366-377.
5. Blood Dc, Radostits DM (1990). Veteriner Medicine. Bailliere Tindall, London.
6. Makhdoomi DM, Gazi MA (2013). Obstructive urolithiasis in ruminants- A review. Vet World. 6 (4):233-238.
7. Sahinduran S, Buyukoglu T, Gulay MS, Tasci F (2007). Increased water hardness and magnesium levels may increase occurrence of urolithiasis in cows from the Burdur region (Turkey). Veterinary Research Communications. 31, 665-671.
8. Emerick RJ. (1988). Urinary calculi. (In) The ruminant Animal: Digestion Physiology and Nutrition. Church DC (ed.). p.523-528. Prentice Hall, New Jersey.

9. Kılıç E (2004). Üriner sistem. (İçinde) Veteriner Acil Klinik. Özaydın İ (ed.). s.181-190. Eser Ofset Matbaacılık, Erzurum.
10. Ailleo SE (1998). The Merck Veterinary Manual. 8. Edt, Merc&Co, Inc Whitehouse Station, NJ, USA.
11. Gangwar SD, Pandey NN, Celly CS (1990). Clinico haematological profile of calves in experimental uremia of post renal origin. Indian Vet J. 67:645-648.
12. Kannan KVA, Lawrence KE (2010). Obstructive urolithiasis in a Saanen goat in New Zealand, resulting in a ruptured bladder NZ Vet J. 58 (5):269-271.
13. Sharma AK, Singh GR, Aithal HP, Mohindroo J (2009). Clinical and surgical management of urethral obstruction in male goats. Indian Journal of Small Ruminants. 15(1):121-124.
14. Pearce SG, Dearo AC, Howard BE, Brisson BA (2003). Management of obstructive urolithiasis and concurrent urethral rupture in a goat. Aust Vet J. 81(5):268-270.
15. Gugjoo MB, Zama MMS, Amarpal Mohsina A, Saxena AC, Sarode IP (2013). Obstructive urolithiasis in buffalo calves and goats: Incidence and management. Journal of Advanced Veterinary Research. 3, 109-113.
16. Sharma AK (2012). Clinial and haemato-biochemical changes following surgical management of urolithiasis in goats. Indian Journal of Small Ruminants. 18(1):113-117.
17. Johsi HC, ZAngana IK, Saleem AN (1989). Haemato-biochemical and electrocardiographic changes in uremia in sheep. Indian Journal of Veterinary Medicine. 9:95-99.
18. Kızıl Ö, Han MC, Baydar E (2008). Bir besi sığırında nefrolitiazis olgusu. Ankara Üniv Vet Fak Derg. 55, 131-133.
19. Sağkan Öztürk A, Coşkun A, Canikli Ş, Ok M (2007). Bir erkek danada anüri olgusu. Vet Bil Derg. 23(2):107-110.
20. Turgut K (2000). Veteriner Klinik Laboratuvar Teşhis. Bahçivanlar Basım San A.Ş., Konya.
21. İmren HY, Şahal M (1996). Veteriner İç Hastalıkları. 4. Baskı, Medisan Yayınevi, Ankara.
22. Winodhkumar OR, Swarnkar CP, Shinde AK, Singh D (2010). Clinical, mineral and haemato biochemical studies of urolithiasis in weaner lambs. Afr J Agric Res. 5 (15):2045-2050.

Yazışma Adresi:

Doç. Dr. Hasan İÇEN

Dicle Üniversitesi Veteriner Fakültesi

İç Hastalıkları Anabilim Dalı

E-mail: hasanicen@dicle.edu.tr