

VERTIGO

# VERTİGO

- VERTİGO:
  - Kişinin etrafının kendi çevresinde veya kendinin etrafında bulunanlar çevresinde dönmesi olarak tarif ederler.
- DİZZİNES:
  - Sendeleme, sallanma, dengede güçlük, sarhoşluk hissi, yerin yükselip alçalması, eklemlerde gevşeme hissi, objelerin yandan kaçır gibi olması, başta boşluk hissi, eşyaların ayakların altında kayması, dalgalanma

# Fizyopatoloji

- Dengenin sağlanmasında üç aşama vardır:
  - Bilgilendirme (information)
  - Bilgilerin denge merkezinde algılanması ve hazırlanması (processing)
  - Uygulama (motor yanıt)
- Bilgilendirme üç ayrı organ tarafından sağlanır:
  - Oküler sistem
  - Vestibüler sistem
  - Proprioseptif sistem (derin duyu)

# Fizyopatoloji

- Denge merkezi, organizmanın bulunduğu ortam hakkında gözden, başın durumu hakkında vestibüler sistemden, ekstremiteler, eklemler, kaslar ve iç organlar hakkında proprioseptif sistemden bilgiler alır.
- Bu organlardan gelen bilgiler denge merkezinde toplanır, değerlendirilir. Denge merkezi bu sayede organizmanın içinde bulunduğu ortamı görür.

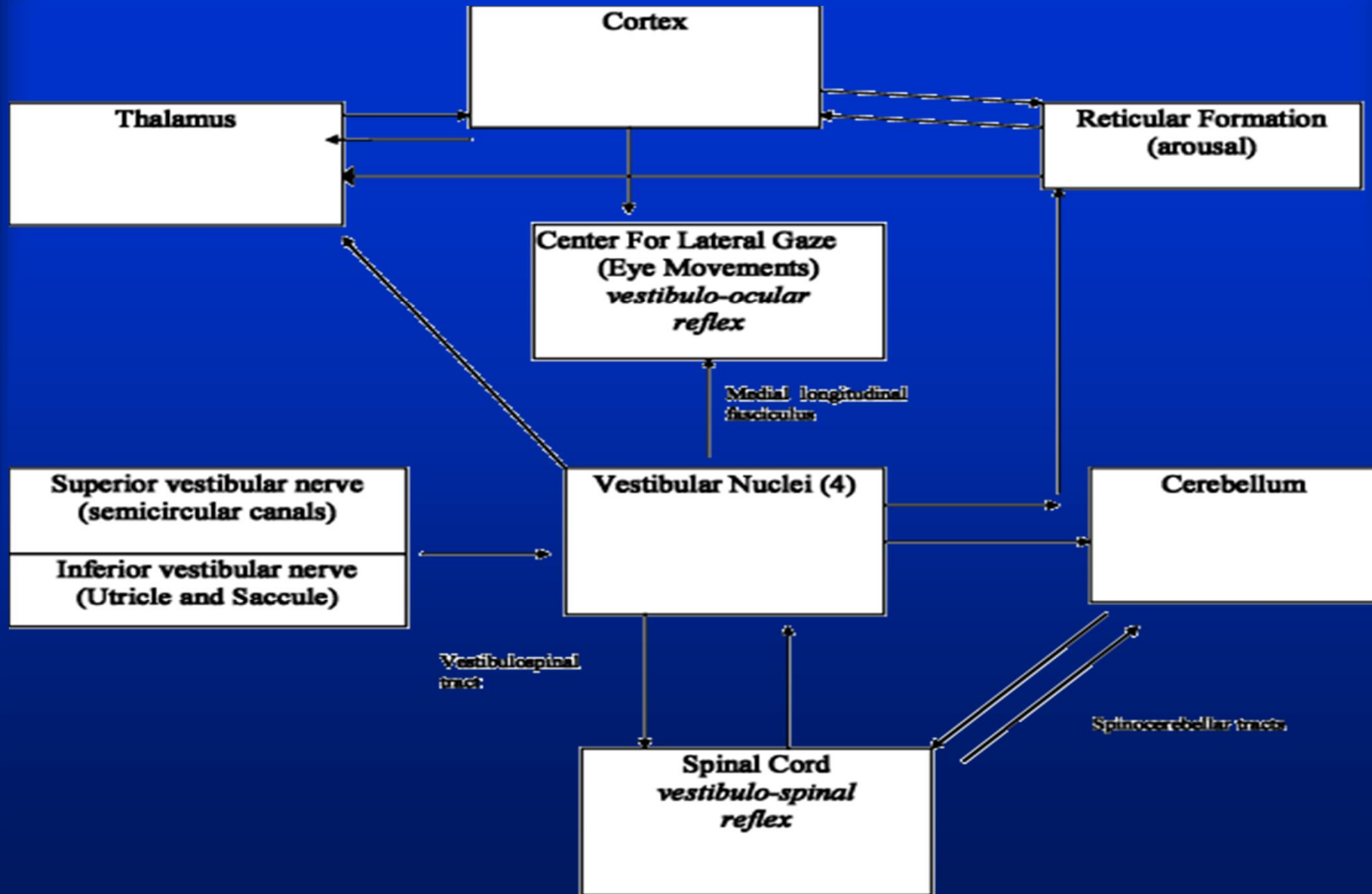
# Fizyopatoloji

- Bu sistemlerden merkeze gelen uyarılar sonucu oluşan cevaplar longitudinal lifler yoluyla göz kaslarına, vestibülo-spinal traktus ile bütün gövde kaslarına aktarılır.
- Bu sayede kasların tonusları düzenlenir ve gerekirse dengenin sağlanması için organizmaya gereken hareketler yaptırılır.
- Bütün bu işlemlerin amacı gerek dururken gerekse hareket halinde iken organizmanın ağırlık merkezini dayanma düzlemi içinde tutmaktır.

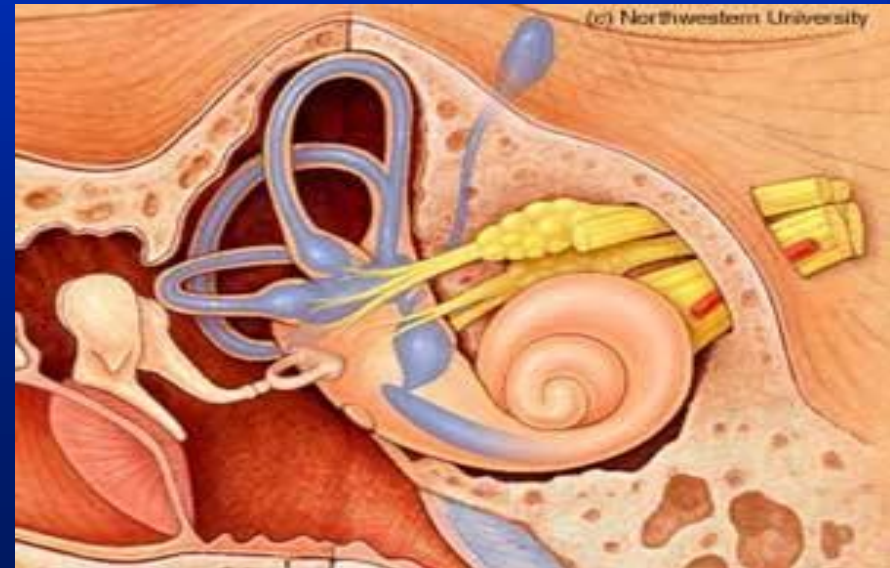
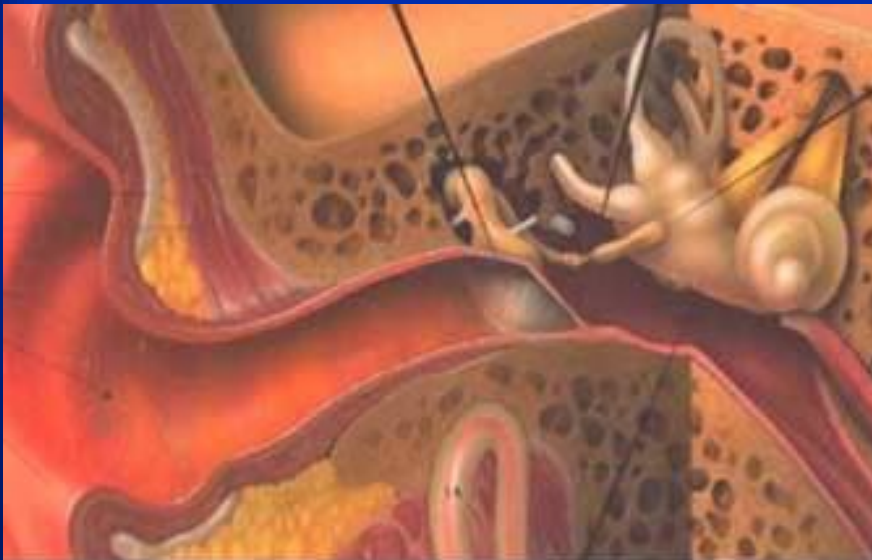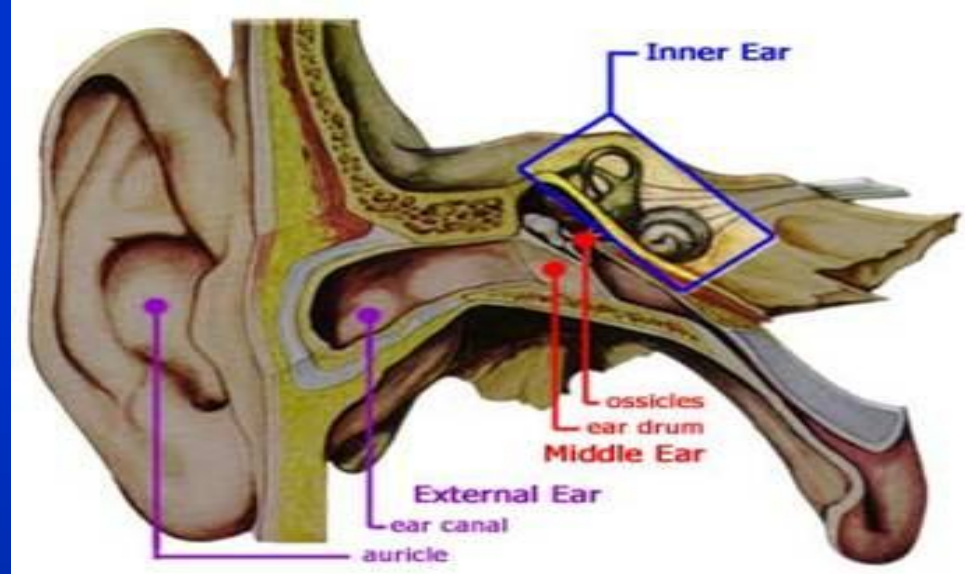
# Fizyopatoloji

- Bu denge duyusu, biz hiç farkına varmadan, algılar alıp göz ve gövde kaslarına ileterek organizmanın postürünü sağlar (refleks).
- Denge vestibüler sistem, proprioseptif sistem ve oküler sistemin bir uyum içerisinde çalışması ile sağlanır.
- Bu sistemlerden herhangi birindeki veya denge merkezindeki bozukluk organizmayı denge problemine sokacaktır.

# VESTIBULER SİSTEMİN HAREKET İLE İLGİLİ BAĞLANTILARI

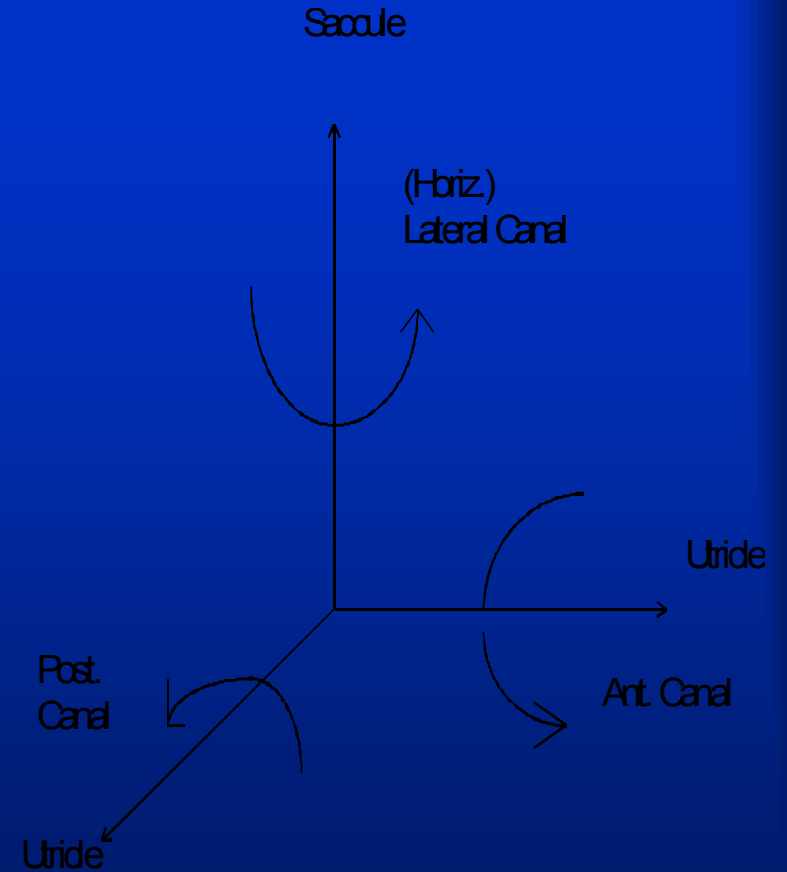
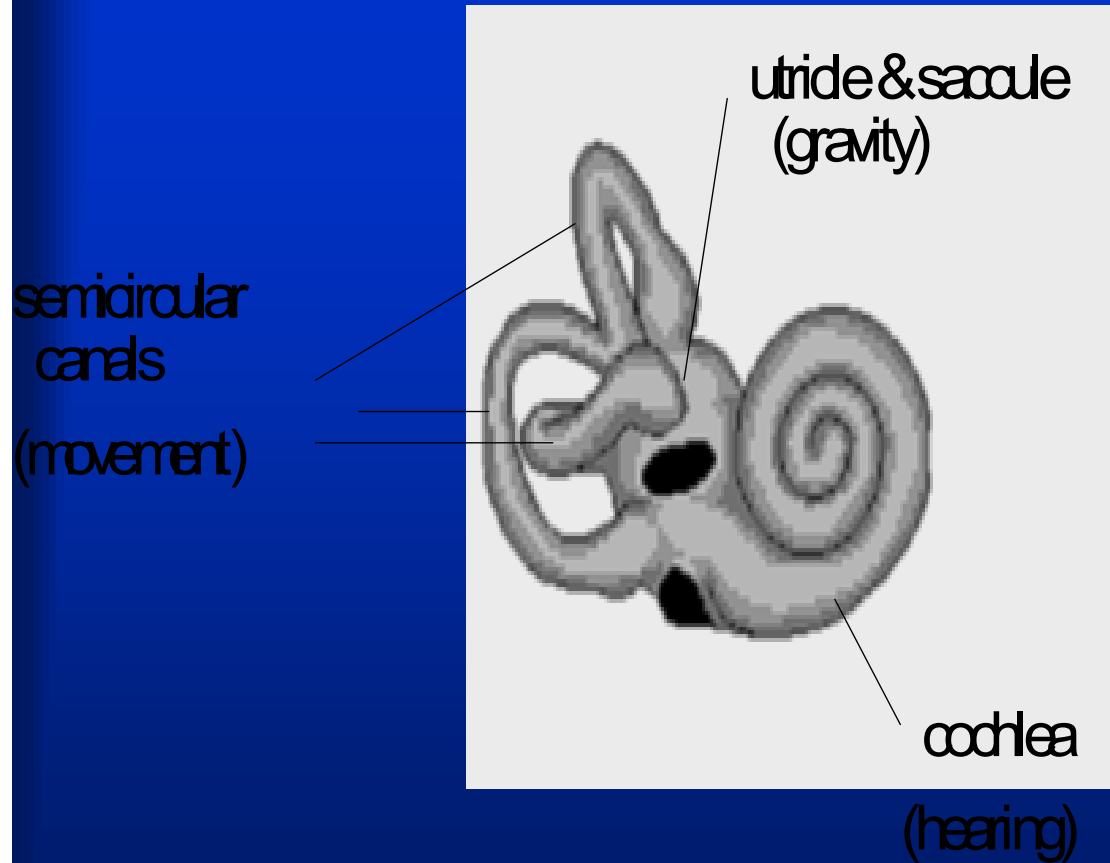


# İÇ KULAĞIN ANATOMİK





# İÇ KULAK FONKSİYONLARI



# MUAYENE

- Hastanın genel görünümü, nabız ve tansiyon kontrolü,
- Otolojik muayene
- Baş ve boyun muayenesi
- Fistül testi
- Nistagmus
- Kafa çiftleri muayenesi
- Serebellar testler
- Pozisyonel testler
- İşitme testi
- Hematolojik ve radyolojik değerlendirme

Nistagmus

Pozisyonel testler

Serebellar testler

# NİSTAGMUS

- Göz kürelerinin istem dışı, ritmik ve konjuge hareketleridir.
- Subjektif bir yakınma olan dizziness ve vertigonun **TEK OBJEKTİF** bulgusudur.
- Spontan ve pozisyonel bir nistagmusun saptanması vestibüler sistemdeki bir bozukluğun işareti gibi alınabilir.

# NİSTAGMUS

- Periferik ve santral nistagmus arasındaki farklar şu şekildedir:

Periferik nistagmus	Santral nistagmus
Her zaman bilateral ve konjügedir	Tek taraflı ve diskonjüge olabilir
Horizontal rotatuar bazen pür rotatuardır	Herhangi bir yönde özellikle vertikal olabilir. Vertikal nistagmus santral nedenler için <b>patognomoniktir</b>
Hızlı yön sabittir	Bakış yönüne göre değişir
Hızlı faz bakıştan etkilenmez	Hızlı faz her zaman bakış yönünerdir

# NİSTAGMUS

Periferik nistagmus	Santral nistagmus
Oküler fiksasyondan etkilenir	Oküler fiksasyondan etkilenmez
Başlangıçta çok şiddetli olup zamanla azalır yada kaybolur	Sürekli, hatta zamanla artabilir
İşitme ve vestibüler sistem bozukluklarının belirtileri ile beraberdir	Santral sinir sistemi bozukluklarının belirtileri ile beraberdir

# SEREBELLAR TESTLER

- Parmak-Burun Testi: Hasta oturur pozisyonda iken her iki elin işaret parmağı ile burnunun ucuna dokunur. Gözler açık ve kapalı iken bu hareket 8-10 kez tekrarlanır.

Vestibüler sistem bozukluklarında: Gözler kapalı durumda iken patoloji olan labirent tarafında işaret parmağı tam burun ucuna rastlamaz yada hasta hareketin hızını azaltır ve burun ucunun sağına yada soluna gittikten sonra burun ucunu bulur.

Serebellar sistem bozukluklarında: Gözler hem açık hem de kapalı iken parmak ileri geri hareketlerinden (dismetri) sonra ancak burun ucunu bulur.

# SEREBELLAR TESTLER

- Hasta oturur pozisyonda iken hekim hastanın karşısına durup bir elinin işaret parmağını uzatıp hareket ettirerek hastadan dokunmasını ister.
  - Serebellar sistem bozukluklarında hasta bu hareketleri izleyemez ve hekimin işaret parmağına dokunamaz ve ileri geri hareketlerden sonra parmağı bulur.
  - Bu hareketler ayak parmak uçları ile tekrarlanabilir.



# SEREBELLAR TESTLER

- Hastadan para sayma hareketini yapması istenir. Serebellar patojilerde hasta leze olan tarafta bu hareketi yapamaz.
- Hastadan elinin içi aşağı ve yukarı gelecek şekilde elini döndürmesi istenir. Serebellar patojilerde hasta leze olan tarafta bu hareketi yapamaz.

# SEREBELLAR TESTLER

- ROMBERG TESTİ: Hasta ayakta iken iki ayağını topuk ve uçları yan yana gelecek biçimde birleştirir. Ellerini simetrik biçimde iki yana bırakır. Dik bir şekilde durarak gözlerini kapatması istenir.
  - Vestibüler sistem bozukluklarında: Hasta gözlerini kapayınca patoloji olan tarafa doğru kayar veya düşer.
  - Serebellar sistem bozukluklarında: Hasta dengesini sağlayamaz ve küçük daireler çizer.

# SEREBELLAR TESTLER

- HASSASLAŞTIRILMIŞ ROMBERG:  
Hasta bir ayağını diğerinin önüne koyar.  
Ayakların aynı doğrultuda olması denge bozukluklarını daha belirgin hale getirir.
  - Vestibüler sistem bozukluklarında: Hasta gözlerini kapayınca patoloji olan tarafa doğru kayar veya düşer.
  - Serebellar sistem bozukluklarında: Hasta dengesini sağlayamaz ve küçük daireler çizer.

# SEREBELLAR TESTLER

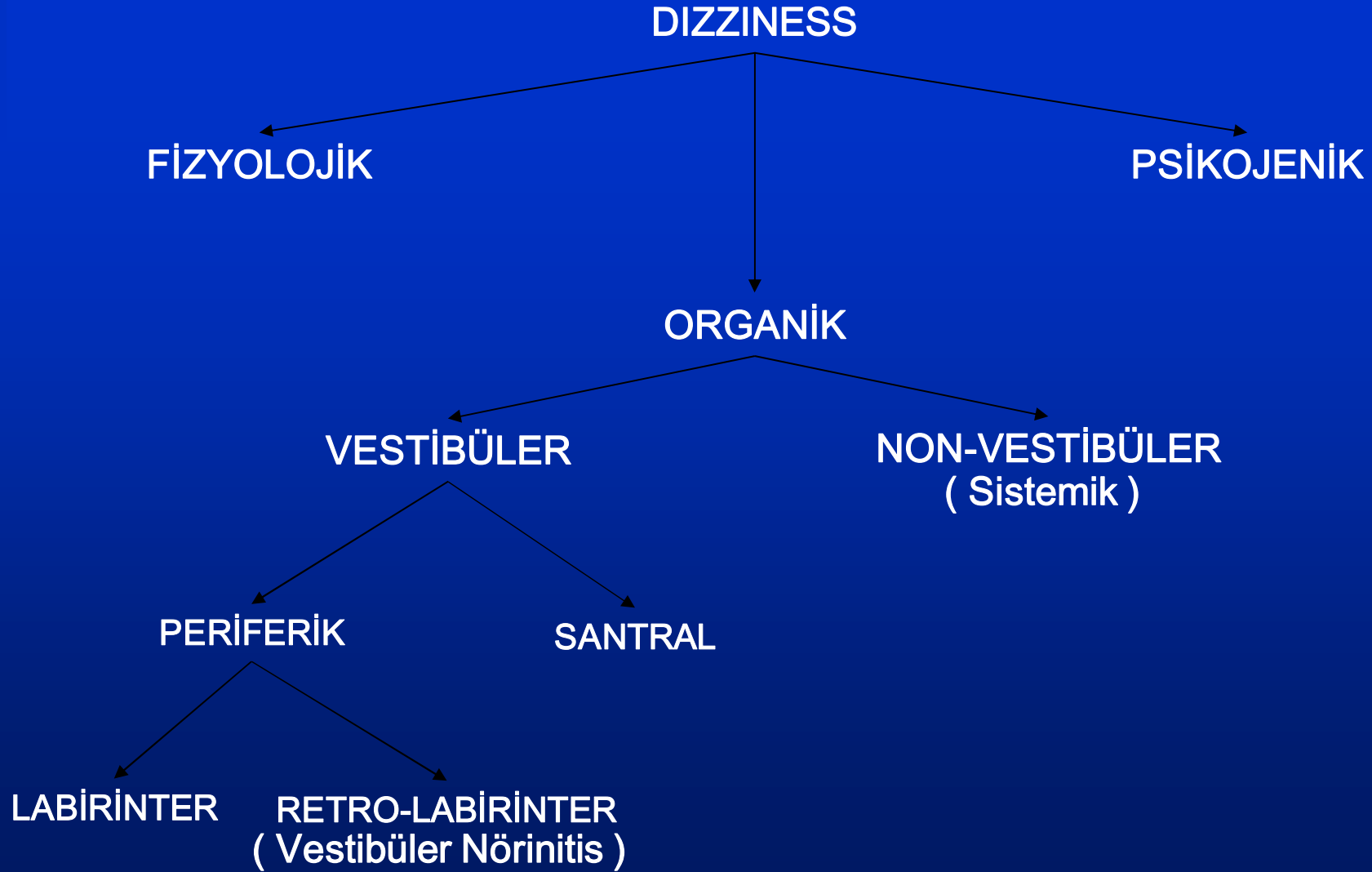- YÜRÜME TESTİ: Hastadan düz bir çizgi üstünde önce gözler açık sonra kapalı durumda yürümesi istenir.
  - Vestibüler sistem bozukluklarında: Hasta patoloji olan labirent tarafına kayar.
  - Serebellar sistem bozukluklarında: Hasta dayanma düzlemini artırmak için ayaklarını açarak yürür (ördek yürüyüşü).

# SEREBELLAR TESTLER

- Hastadan yürürken aniden dönmesi istendiğinde akut vakalarda yere düşer. Eğer dönerse hasta labirent tarafına doğru kayar ve düz çizgiden iyice ayrılır. Bu hareket birkaç kez tekrarlandığında hasta ilk doğrultuya dikey konuma gelir (yıldızvari yürüyüş).
- Eğer hastada yürüme sırasında ataksi görülürse santral sistem bozukluğunu akla getirilmelidir.

# BAŞ DÖNMESİ

---



- Vertigo santral veya periferik birçok etyolojik faktörle gelişebilmekle birlikte önemli bir kısmında (%40 kadarında) neden kesin olarak ortaya çıkartılamamaktadır.
- Periferik nedenli vertigolar santral nedenli olanlara göre çoğunluğu oluşturmakla birlikte santral nedenli vertigolar morbidite ve mortalite yönünden daha önemlidir.

# PERİFERİK ve SANTRAL VERTİGONUN KLİNİK AYRIMI

---

Semptom	Periferik	Santral
Bulantı - kusma	Şiddetli	Değişken
Dengesizlik	Hafif	Şiddetli
İşitme kaybı	Sık	Seyrek
Oscillopsia	Hafif	Şiddetli
Nörolojik Semptom	Seyrek	Sık
Kompanzasyon	Çabuk	Yavaş



# Santral Vestibüler Yapılar

- Beyin sapı vestibüler çekirdekler
- Vestibulo-serebellar yollar
- Vestibüler serebellum
- Talamus
- Korteks

# Dizziness

- Periferik vestibulopati- %44
- Santral vestibulopati- %11
- Psikiyatrik nedenler- %16
- Değişik nedenler- %26
- Bilinmeyen- %13

# Vertigonun Santral Nörolojik Nedenleri

- Beyin sapı ve serebellumun iskemi, infarkt ve hemorajisi
- Migren
- Demyelinizan hastalıklar:
  - MS, postinfeksiyöz demyelinizasyon
- Serebellopontin açı tümörleri:
  - Akustik nöroma, meninjioma, epidermoid, metastatik tümör
- Travma
- Genetik

# İnmeler

- Labirint infarktı
- Dorsolateral medüller infarkt
- Dorsolateral pontin infarkt
- Serebellar infarkt
- Serebellar hemoraji

## **Blood supply**

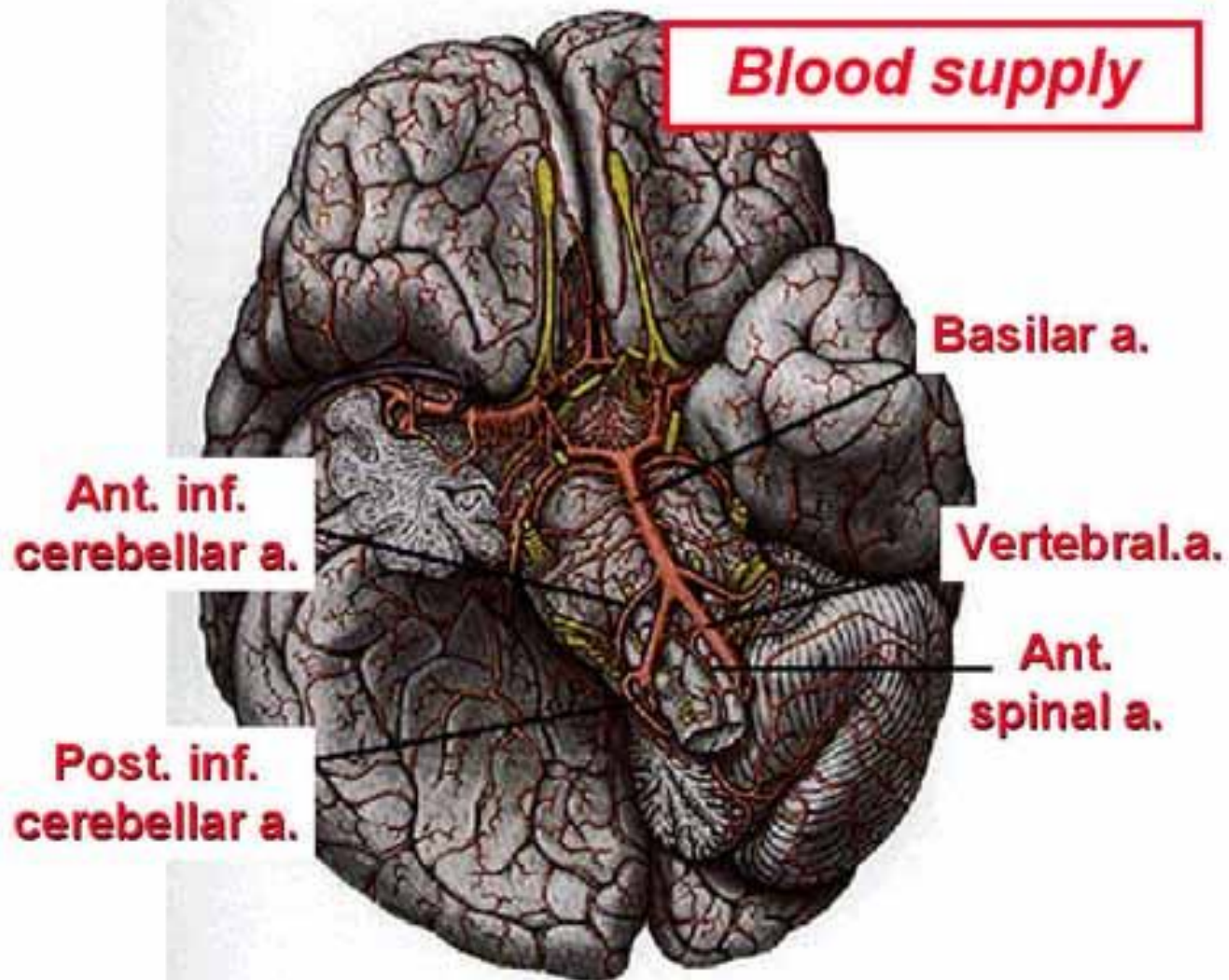


Fig. 31. Arteries on the basal surface of the brain and the arterial circle of Willis (L/D)

# Beyin Sapı GIA'ları

- Eşlik eden diğer nörolojik semptom ve bulgular olmalı
- En sık semptomlar; diplopi, dizartri, ataksi, perioral duyu kusuru, güçsüzlük
- En sık bulgular; güçsüzlük, dengesizlik, görme alanı defektleri
- Labirint iskemisi?
- Vestibüler nükleusların selektif iskemisi?

# Labirint İnfarktı-I

- Tek başına, kohlear infarkt ile birlikte veya beyin sapı ve serebellar infarkta eşlik edebilir
- Çoklukla Anterior inferior Cerebellar Artere uzanan baziler arter plaklarının oluşturduğu oklüzyon sonucudur

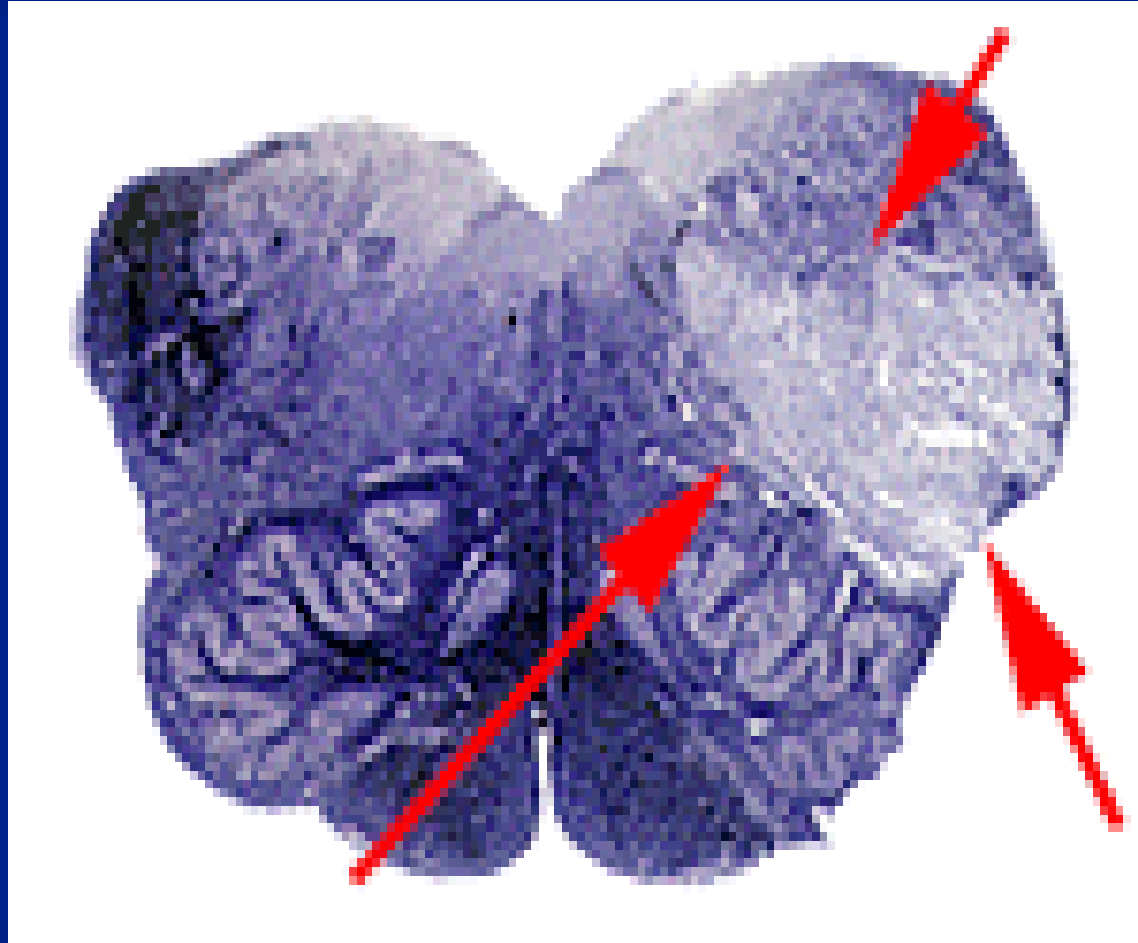
# Labirint İnfarktı-II

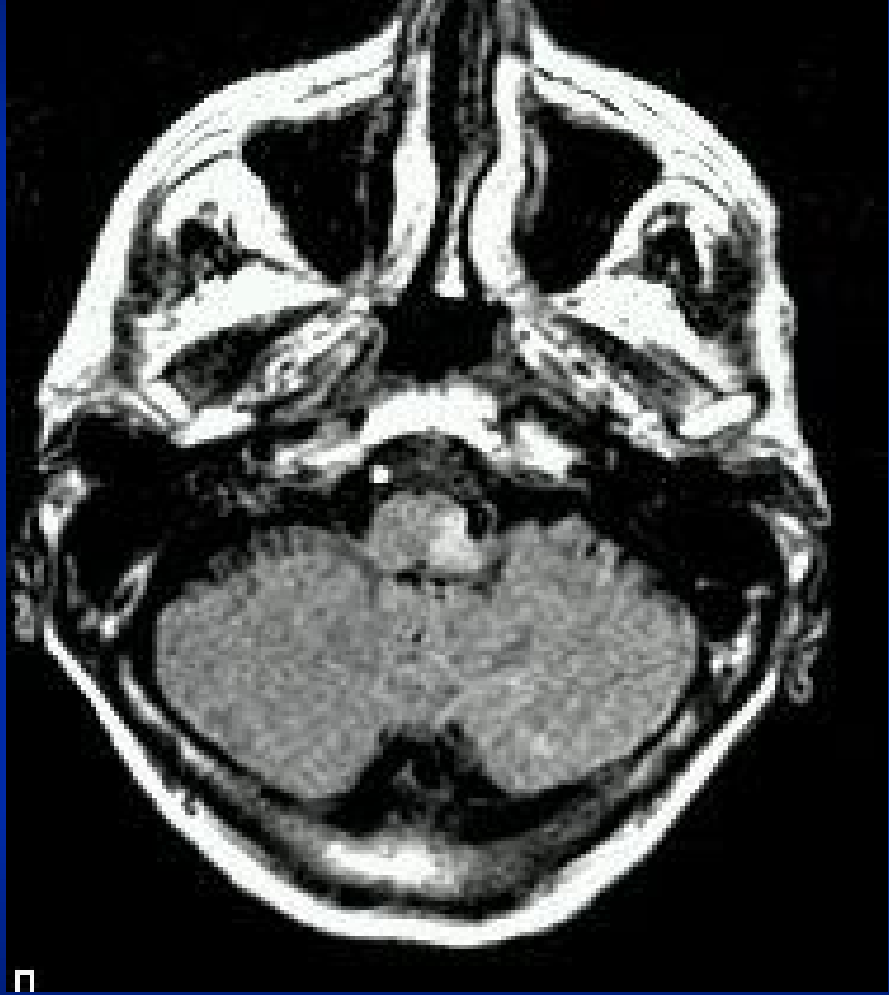- Akut vertigo, kusma, dengesizlik, unilateral sağırılık ve kanal parezisi ile karakterlidir
- Arteriel tıkanma tek başına işitsel, vestibüler fonksiyon veya her ikisini etkiler
- Muayenede ipsilateral sağırılık, tutulan tarafın karşısına vuran nistagmus, Romberg testinde tutulan labirint tarafına düşme vardır



# Dorsolateral Medüller İnfarkt (Wallenberg Sendromu)

- Posterior inferior serebellum ve dorsolateral medullayı PICA besler
- Sıklıkla vertebral arter oklüzyonuna bağlıdır (%75)
- Vertigo vestibüler nükleusların tutuluşuna bağlıdır
- Saf rotatuar veya mikst horizonto-rotatuar nistagmus mevcuttur
- Disfaji, çapraz duyu kusuru, ipsilateral lateropulsiyon, ataksi, Horner sendromu karakteristik bulgularıdır

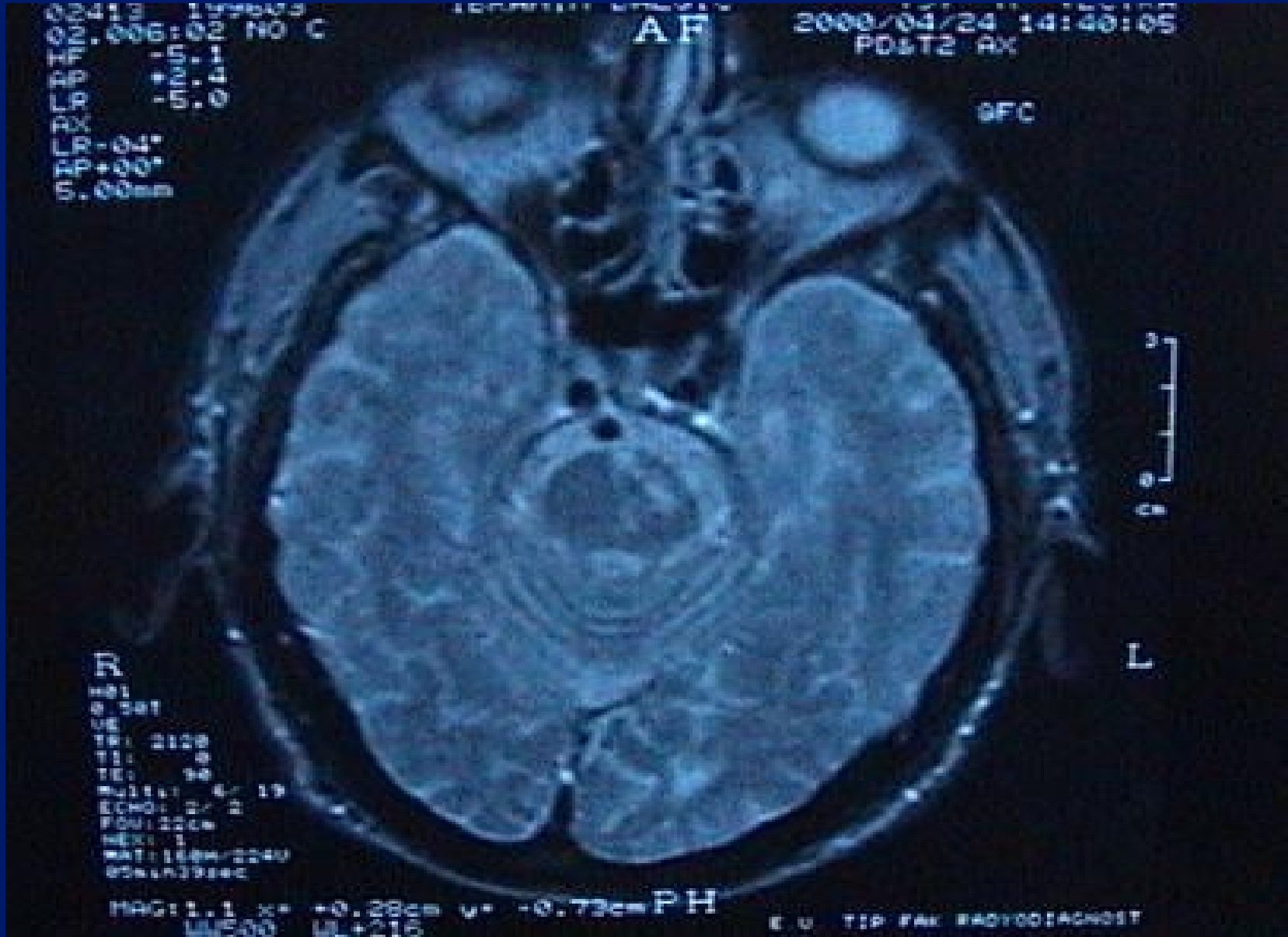




7

# Dorsolateral Pontin İnfarkt

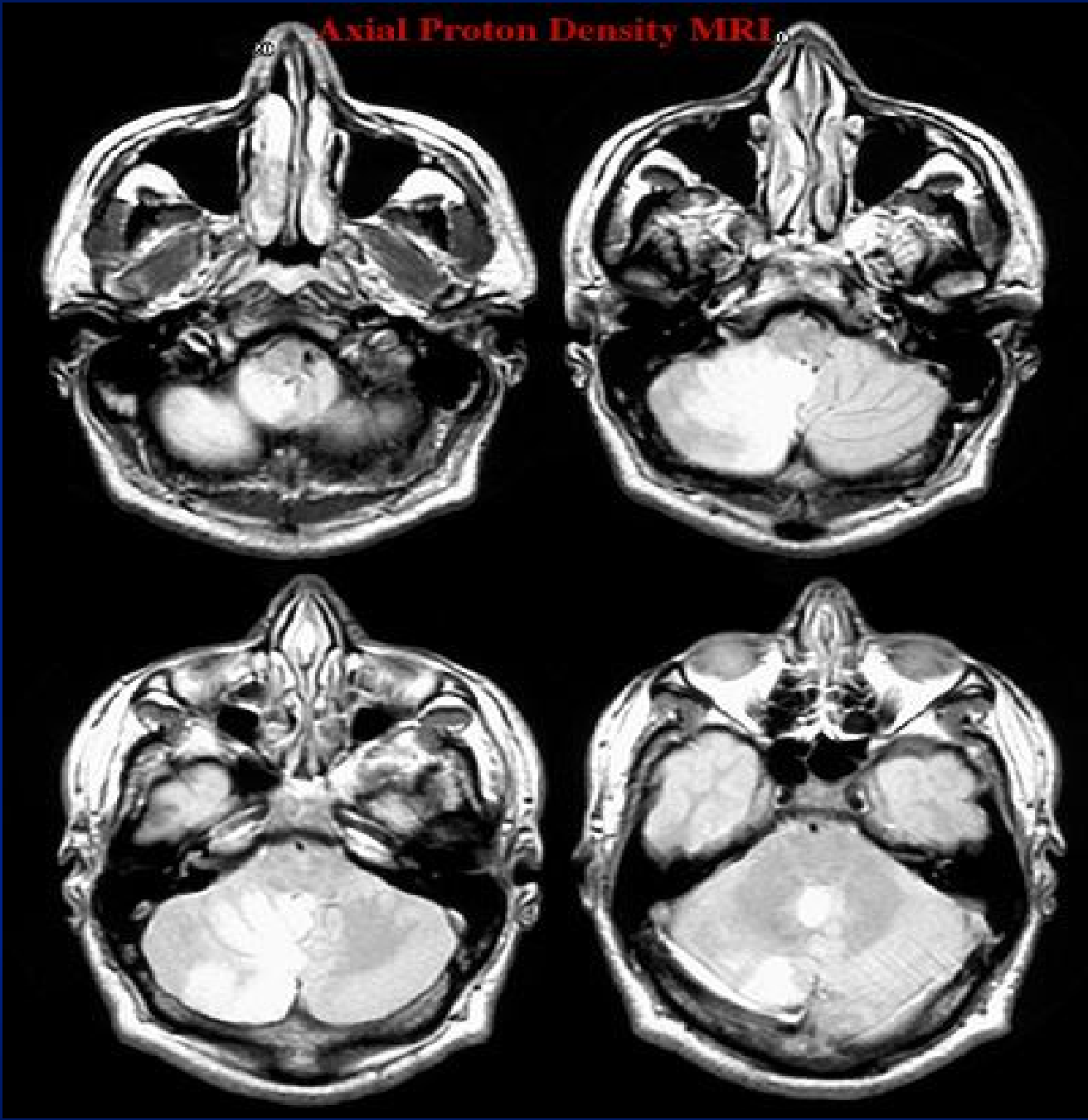
- Lateral serebellum, dorsolateral pons ve labirinti AICA besler
- İpsilateral fasial paralizi, trigeminal duysal kayıp, Horner sendromu, dismetri ve gövde ve ekstremitelerde çapraz duysal kayıp klinik bulgulardır



# Serebellar İnfarkt

- Medullanın korunduđu PICA infarktları vertigo ve ipsilateral gövde ataksisi ile başlar
- Kalorik yanıtlar normaldir ve bakış ile uyarılan, hızlı fazi bakış yönüne nistagmus mevcuttur
- Vertigo vermisin uvulo-nodüler kompleksinin tutuluşuna bađlıdır

**Axial Proton Density MRI**

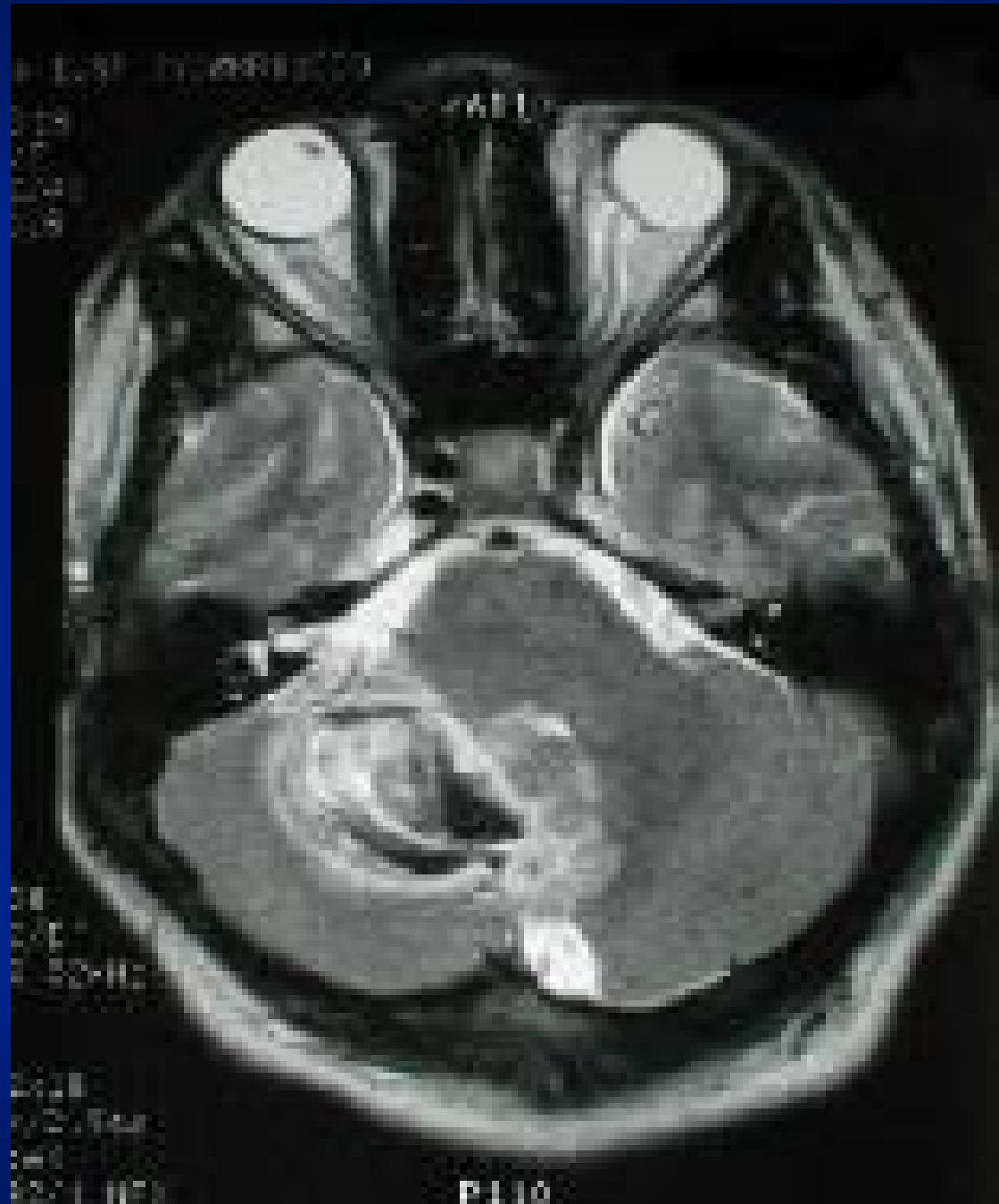





# Serebellar Hemoraji

- Akut başlangıçlı vertigo, baş ağrısı, yürüme bozukluğu, bulantı, kusma ile başlar
- Bulgular horizontal nistagmus ve ipsilateral ataksidir
- Akut başlangıçlı baş ağrısı ve ataksi ile gelen olgularda serebellar kanama dışlanması için BT önerilir



# Baziler Migren (Bickerstaff Migreni)

- Auralı migren kriterlerini karşılar
- Aura semptomu aşağıdakilerin iki veya fazlasıdır:
  - Vertigo
  - Ataksi
  - İşitme azlığı
  - Bilateral paresteziler
  - Bilinç değişiklikleri
  - Tinnitus
  - Dizartri
  - Çift görme
  - Görsel semptomlar

# Baziler Migren

- Ortalama başlangıç yaşı 7 olup genç çocuklarda görülür
- Dakika, saatler süren aura semptomlarını baş ağrısı izler
- Baş ağrısı oksipital lokalizasyonludur
- Çocukların bir bölümünde baş ağrısı yatıştıktan sonra bile posterior fossa semptomları devam eder

# Multiple Skleroz

- Santral nedenlerin yaklaşık %8'i
- Olguların %5-10'unda vertigo ilk semptomdur
- Hastalık seyri boyunca %50 olguda bildirilmiştir
- Sekizinci sinir kök giriş bölgesine yerleşen plaklar subakut vestibüler tutuluş bulgularına yol açabilir
- Kısa süreli paroksizmal vertigo atakları, myelin kaybı oluşmuş lezyon içinde komşu aksonlar arası efatik geçişe bağlıdır

UNIVERSITATEA DE MEDICINA SI FARMACIE

0000

IPSA CORICU

20085

F 12-11-88

15-JUN-98

45 kg

09:52:15

580334

R

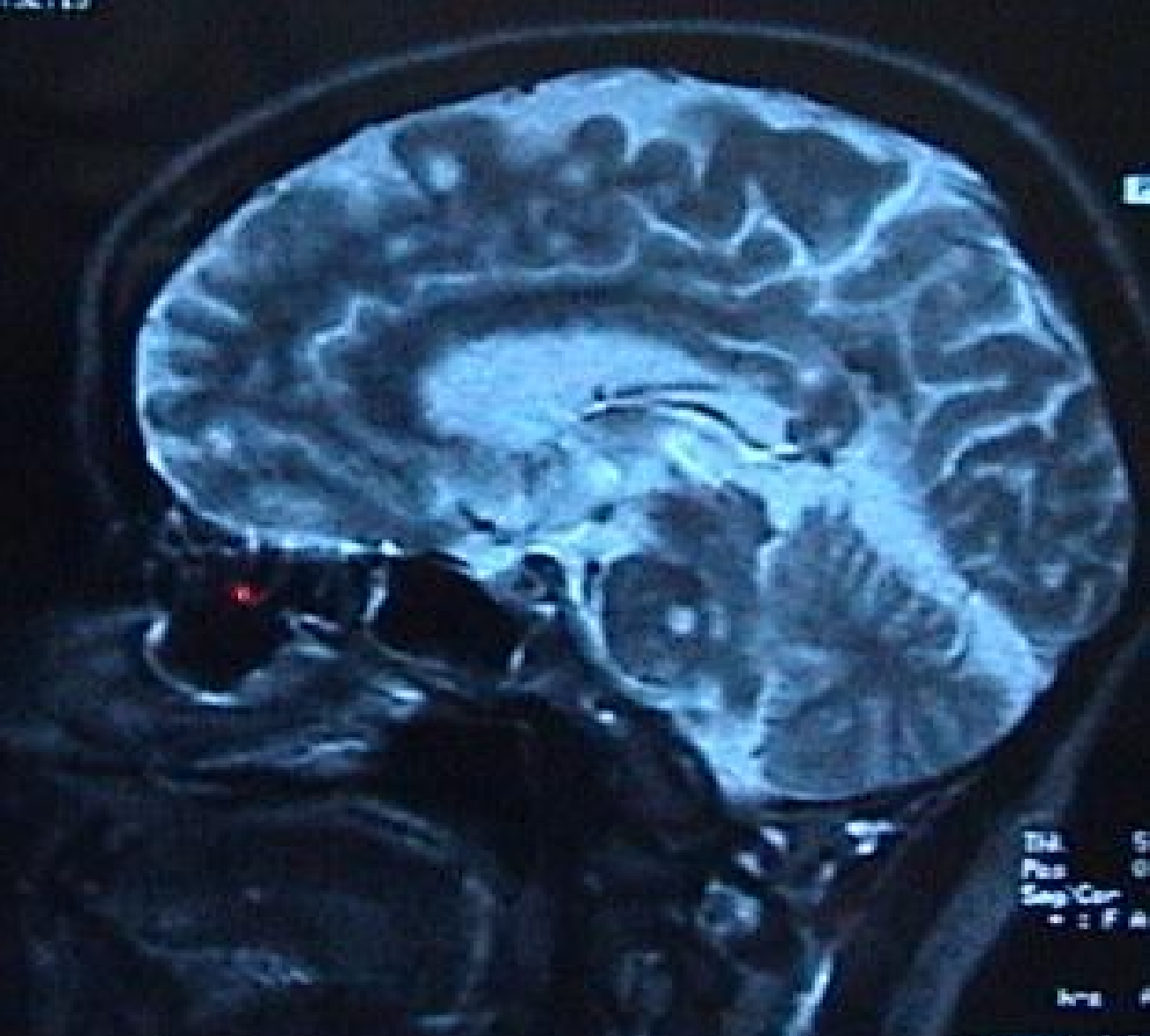
H  
C

L

SE2 30  
TR 2500  
TE 90  
TA 10:44  
ACD 1  
FOV 250.0  
M 250x250

DA S  
Pa O  
Tag C  
F B

Age 4



# Serebellopontin Köşe Tümörleri

- Yedi ve sekizinci kranial sinirlerde yavaş gelişimli kompresyona neden olur
- Sinsi gelişimli sensorinöral işitme azlığı ve tinnitus vardır
- Santral adaptasyon nedeni ile vertigo enderdir
- Geç dönemlerde yedi, beş, altı, dokuz, onuncu kranial sinir tutuluşu ve serebellar kompresyon ortaya çıkar

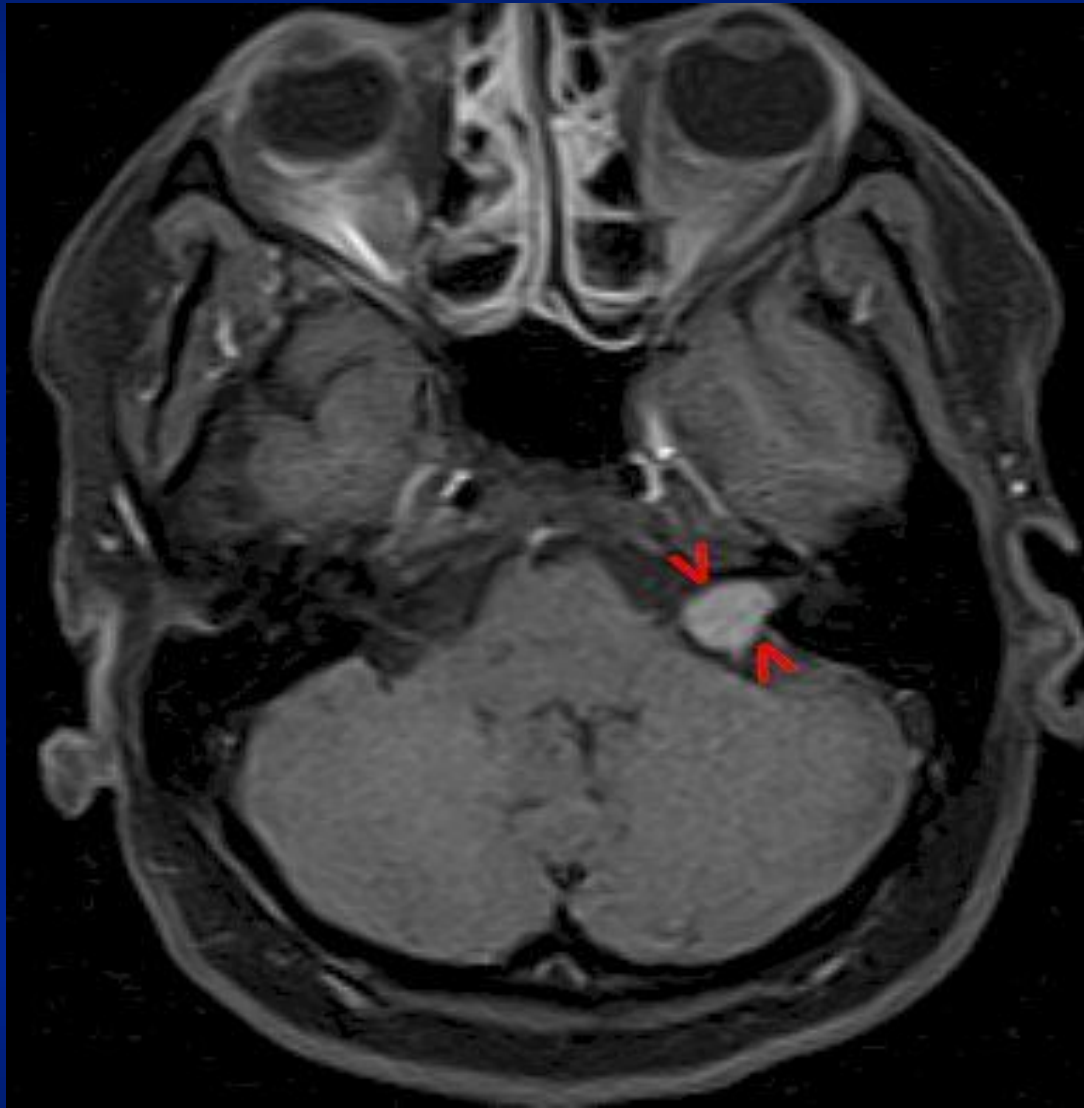
# Akustik Nöroma-I

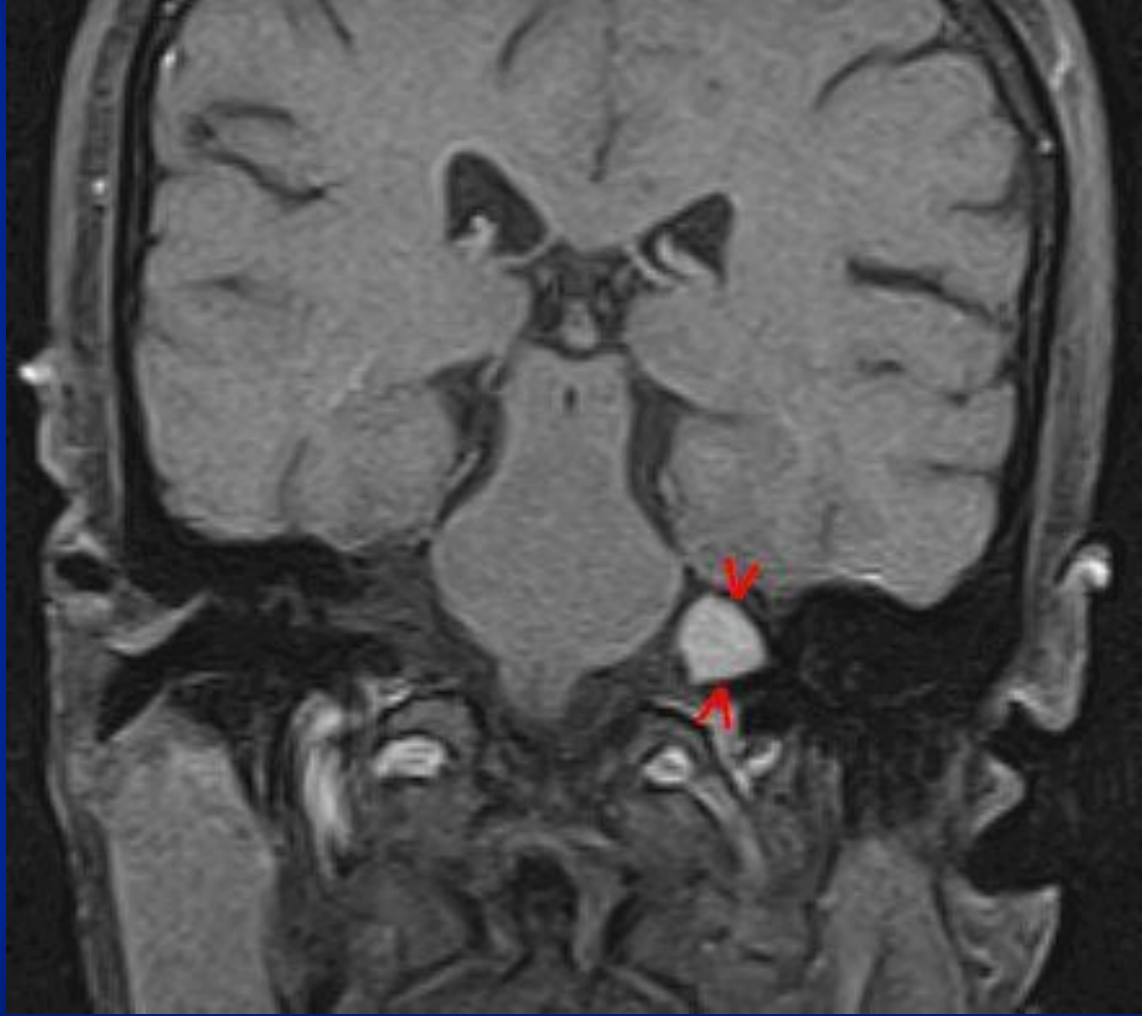
- Tüm intrakranial tümörlerin %5-10'u
- Çoklukla unilaterale ve nonherediter
- En sık yaşamın 4-6. dekadında görülür
- Vestibüler sinir superior ve inferior vestibüler divizyonlarından gelişir

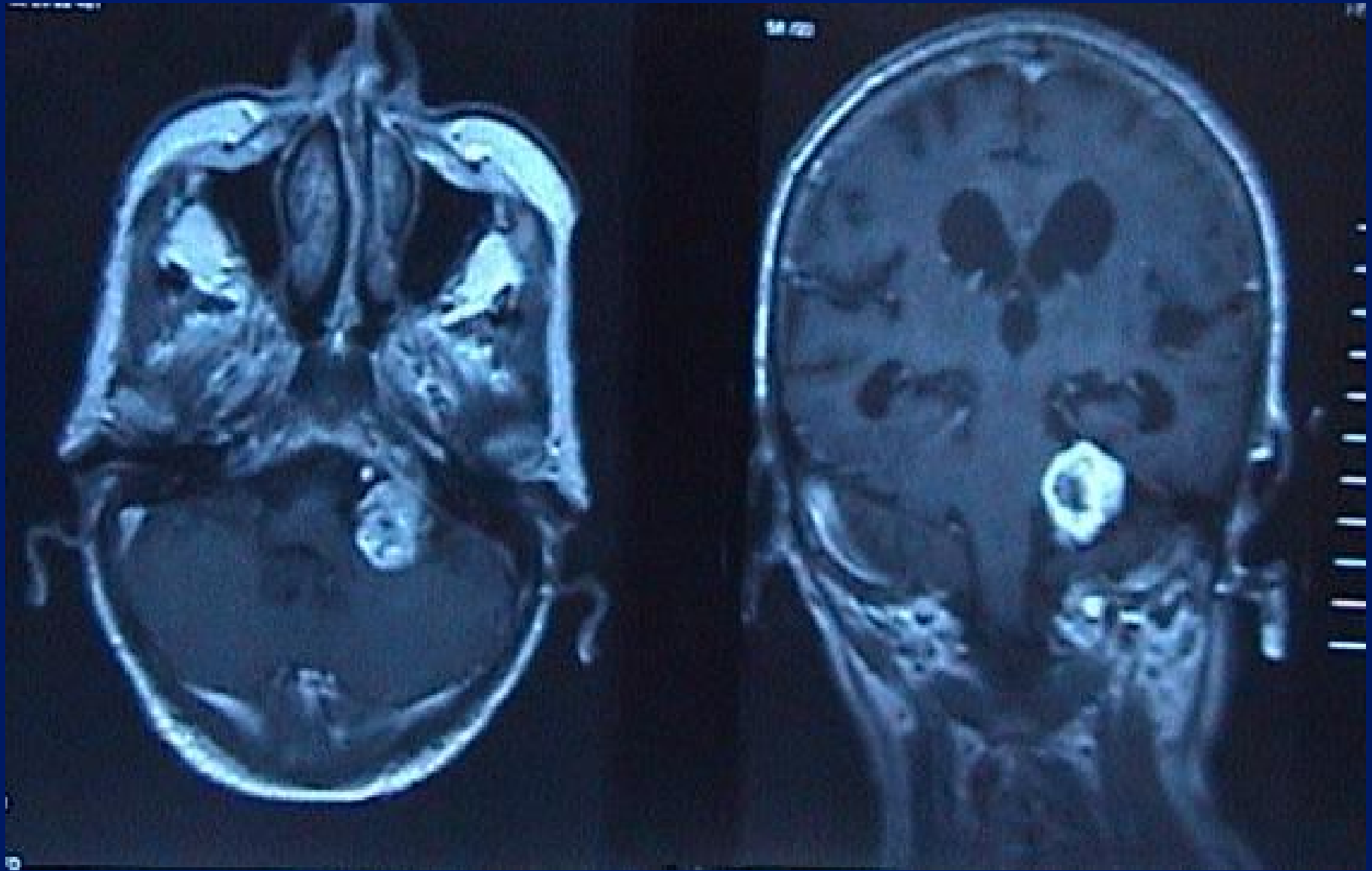


# Akustik Nöroma-II

- İnternal oditör kanal içinde, santral ve periferik myelin kılıflarının birleştiği bölgeden gelişir
- Sensorinöral işitme kaybı, tinnitus, vertigo ve dizziness en sık başlangıç yakınmalarıdır
- Kontrastlı MRI tümörü ortaya koymada en duyarlı yöntemdir







# Epilepsi

- Vertiginöz auralar temporal, parietal ve nadiren frontal nöbetlerde bildirilmiştir
- Eşlik eden diğer semptomlar visseral, otonomik, işitsel ve duysaldır
- Motor arrest, oroalimenter otomatizmler eşlik eden bulgulardır
- Hastalar postiktal konfüzyonu izleyerek düzelir
- EEG de temporal dikenler, keskin ve/veya yavaş dalgalar görülür

# Travma

- Sıklıkla postkontüzyon sendromu ile ilişkilidir ve baş ağrısı, unutkanlık, irritabilite, uykusuzluk ile birlikte dir
- Daha ender nedenler BPPV, perilemf fistülü veya baziler fraktürdür

# Vestibüler Paroksizmi

- Saniyeler dakikalar süren vertigo atakları vardır
- Ataklar belirli baş pozisyonları ile ilişkilidir
- Ataklar sırasında veya sürekli olarak tinnitus bulunur
- Nörofizyolojik yöntemlerle işitsel ve vestibüler defektler ortaya konur
- Karbamazepine yanıt verir
- Sekizinci kranial sinirin AICA, PICA veya bir ven tarafından bası altına alınması sonucudur

# Genetik Nedenler

- Familyal epizodik ataksi
- Familyal benign rekküran vertigo
- Familyal vertigo ve bilateral vestibulopati
- Familyal migren ile epizodik vertigo ve esansiyel tremor



# *Vertigonun periferik nedenleri:*

(Periferik vestibülopati ve benign pozisyonel vertigo haricindekiler sıklıkla işitme kaybıyla birlikte)

- 1) Periferik Vestibülopati
- 2) Benign pozisyonel vertigo
- 3) Post-travmatik vertigo
- 4) Vestibülotoksik ilaçlarla olan vertigo
- 5) Ménière sendromu
- 6) Diğer periferik fokal hastalıklar (lokal bakteriyel enfeksiyonlar, hair cell'lerin dejenerasyonu, labirentin genetik anomalileri, kupulolitiyazis, 8. Sinirin tümörleri, otoskleroz, labirent fistülü, nadiren fokal iskemi vd).

# *Vertigonun santral nedenleri-1:*

(köşe tm'leri haricindekilerde işitme kaybı nadirdir)

- 1) Beyinsapı iskemi veya infarktı.
- 2) Demiyelinizan hastalıklar (MS, postinfeksiyöz demiyelinasyon, kanserin uzak etkileri)
- 3) Pontoserebellar köşe tümörleri (akustik nöroma, meningiom, kolesteatom, metastatik tümör vd)(Bu periferik olarak da değerlendirilebilir)
- 4) Kranial nöropati (sistemik hastalıklarla 8.sinirin fokal lezyonu)

## *Vertigonun santral nedenleri-2:*

- 5)İntrensek beyin sapı lezyonları (tümör , AVM, nadiren travma).
- 6)Diğer arka fossa lezyonları (primer olarak hematom, metastatik tümör gibi diğer intrensek veya ekstra aksiyel kitle lezyonları ve serebellar infarkt)
- 7)Nöbetler (Vertijinöz epilepsi)
- 8)Heredofamilyal bozukluklar (spinoserebellar dejenerasyon gibi)

## *Vertigo ve başdönmesinin sistemik nedenleri-1:*

- 1)İlaçlar ve maddeler (antikonvülzanlar, hipnotikler, antihipertansifler, alkol, analjezikler, tranklizanlar)
- 2)Hipotansiyon ve presenkop (primer kardiyak nedenler veya çeşitli nedenlerle olan postüral hipotansiyon)
- 3)İnfeksiyon hastalıkları (Sifiliz, viral ve diğer bakteriyel menenjitler ve sistemik infeksiyon)

## *Vertigo ve başdönmesinin sistemik nedenleri-2:*

- 4)Endokrin hastalıklar (Diabet ve hipotiroidizm)
- 5)Vaskülitler (kollagen vasküler hastalıklar, dev hücreli arterit ve ilaca bağlı vaskülit)
- 6)Diğer sistemik durumlar (hematolojik bozuklukluklar [polistemi, anemi, ve disproteinemi], sarkoidoz, granülomatöz hastalıklar ve sistemik toksinler)

# ATAKSİLER

- Ataksi terimi, altta yatan parezi, kas tonus bozukluđu veya istemsiz hareket olmaksızın hareketlerin dengeli ve amacına uygun şekilde yapılmasında bozukluk olması durumunda kullanılmaktadır. Genel olarak gövde veya ekstremitelere ait olmak üzere ikiye ayrılabilir

- Serebellar hastalıklara baęlı olarak gelişebileceęi gibi, vestibüler çekirdek, vestibüler sinir veya arka kordon hastalıklarında da ataksi görülebilir. Bu yapılardaki işlev bozukluklarının altında genetik, inflamatuvar, dejeneratif, vasküler, enfeksiyöz, metabolik, endokrin veya neoplastik gibi geniş yelpazedeki hastalıklar bulunabilmektedir



# Ataksiler

- Serebellar ataksiler
- Sensoryal ataksiler
- Frontal (Bruns) ataksi

# Serebellar bulgular

- Dismetri
- Disdiadokokinezi
- Dizartri
- İntansiyonel tremor
- Titübasyon
- Nistagmus
- Ataksik yürüme
- Hipotoni

# Ataksiler

- Konjenital nonprogresif ataksiler
- Akut başlangıçlı ataksiler
- Subakut başlangıçlı ataksiler
- Periyodik ataksiler
- Kronik progresif ataksiler
- Kalıtsal ataksiler

- Konjenital non progresif ataksiler
  - Ataksik serebral palsy
  - Konjenital kalıtsal ataksiler
- Akut başlangıçlı ataksiler
  - Serebral hemoraji
  - Serebellar infarkt
  - Dominant periyodik ataksi
  - Migren (komplikeyonlu)

# Subakut başlangıçlı ataksiler:

- Viral serebellit
- Dissemine ansefalomyelit
- Paraneoplastik opsoklonus
- Paraneoplastik serebellar sen
- Multipl skleroz(MS)
- Foramen magnum lezyonları
- Toksik
- Alkolik serebellar sendrom
- Miller Fisher sendromu
- Posterior fossa tm, apse vb
- Hidrosefali

- Periyodik ataksiler:
  - Toksin, ilaçlar vb
  - MS
  - Foramen magnum lezyonları
  - İntermittant hidrosefali
  - Kalıtımsal metabolik ataksiler

- Kronik progresif ataksiler:
- Kalıtsal ataksiler